

DIAGNÓSTICO Y TRATAMIENTO DEL SARCOMA SINOVIAL DE LA MANO: A PROPÓSITO DE UN CASO Y REVISIÓN DE LA LITERATURA.



Mónica Fernández Álvarez, María de los Ángeles de la Red Gallego, Manuel Rubén Sánchez Crespo, Jose Couceiro Otero, Higinio Ayala Gutiérrez, Fernando Javier Del Canto Álvarez.

INTRODUCCIÓN El **sarcoma sinovial** es una entidad **infra-diagnosticada** debido a su crecimiento lento, signos radiológicos benignos y características similares a un dolor traumático.

CASO



30 años Masa dolorosa sobre dedo pulgar mano derecha

Signo Tinel +

RMN: Nódulo vascularizado de 2cm

TRATAMIENTO Resección simple **AP**

PRUEBAS IMAGEN

Márgenes positivos
NO extensión a distancia

SARCOMA SINOVIAL
grado 2 FNCLCC system

RESECCIÓN EN BLOQUE

Musculatura tenar + nervios colaterales+ PVN cubital

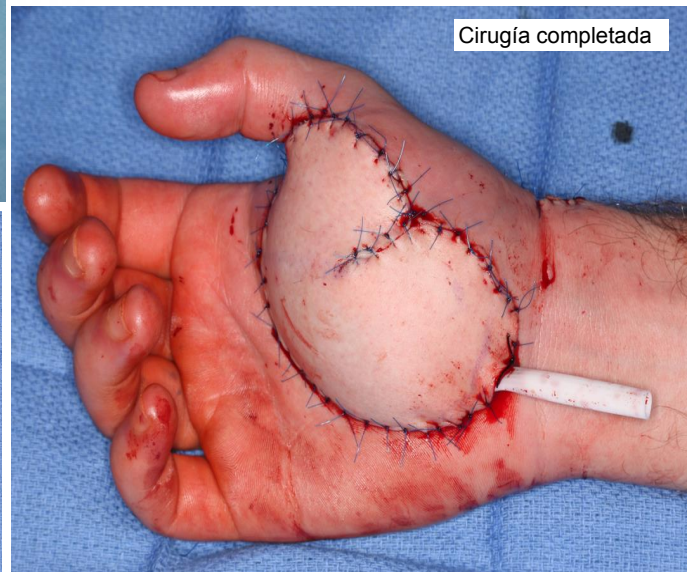
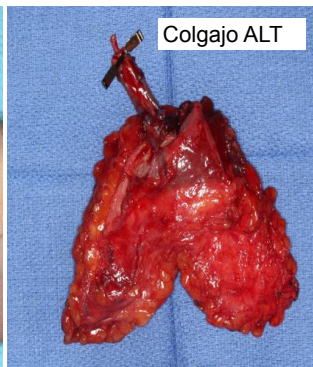
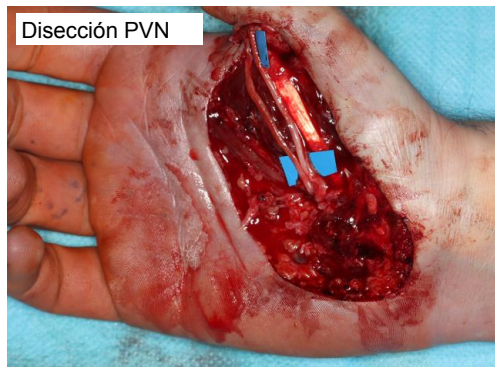
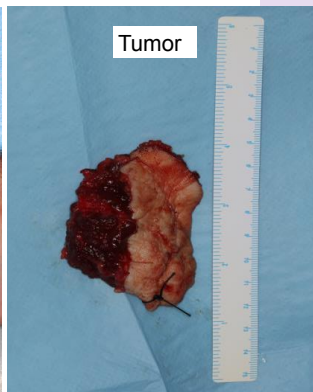
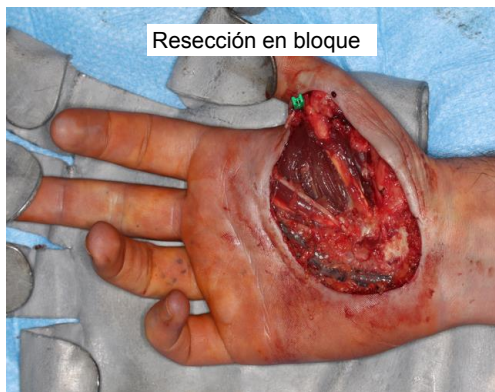+

COLGAJO TIPO ALT

+

RT adyuvante postoperatoria

TRATAMIENTO MULTIDISCIPLINAR



CONCLUSIÓN

SS **retraso diagnóstico** frecuente, similar: miositis, hematoma, sinovitis..
No existe correlación entre la resección y el riesgo de local de recurrencia.
Gaurish SKS et al. no se requiere vaciamiento ganglionar.

