

OSTEOPOROSIS TRANSITORIA MIGRATORIA: a propósito de un caso.



Elena Pérez Alfonso (MIR COT IV), Beatriz Hernández González (MIR COT IV), José Antonio López López (FEA COT)
COMPLEJO HOSPITALARIO UNIVERSITARIO DE VIGO

El Síndrome del edema óseo primario es una patología poco frecuente que cursa con dolor y rigidez articular autolimitados, que afecta principalmente a la cadera, seguida de rodilla, tobillo y pie. Tanto su etiología como fisiopatología son desconocidas. Habitualmente afecta únicamente a una articulación, pero existen casos descritos de afectación de varias articulaciones en cuyo caso hablaremos de Osteoporosis Migratoria Transitoria.

CASO CLÍNICO...

OCT 2008 - GONALGIA IZQUIERDA

RMN (Nov 2008):

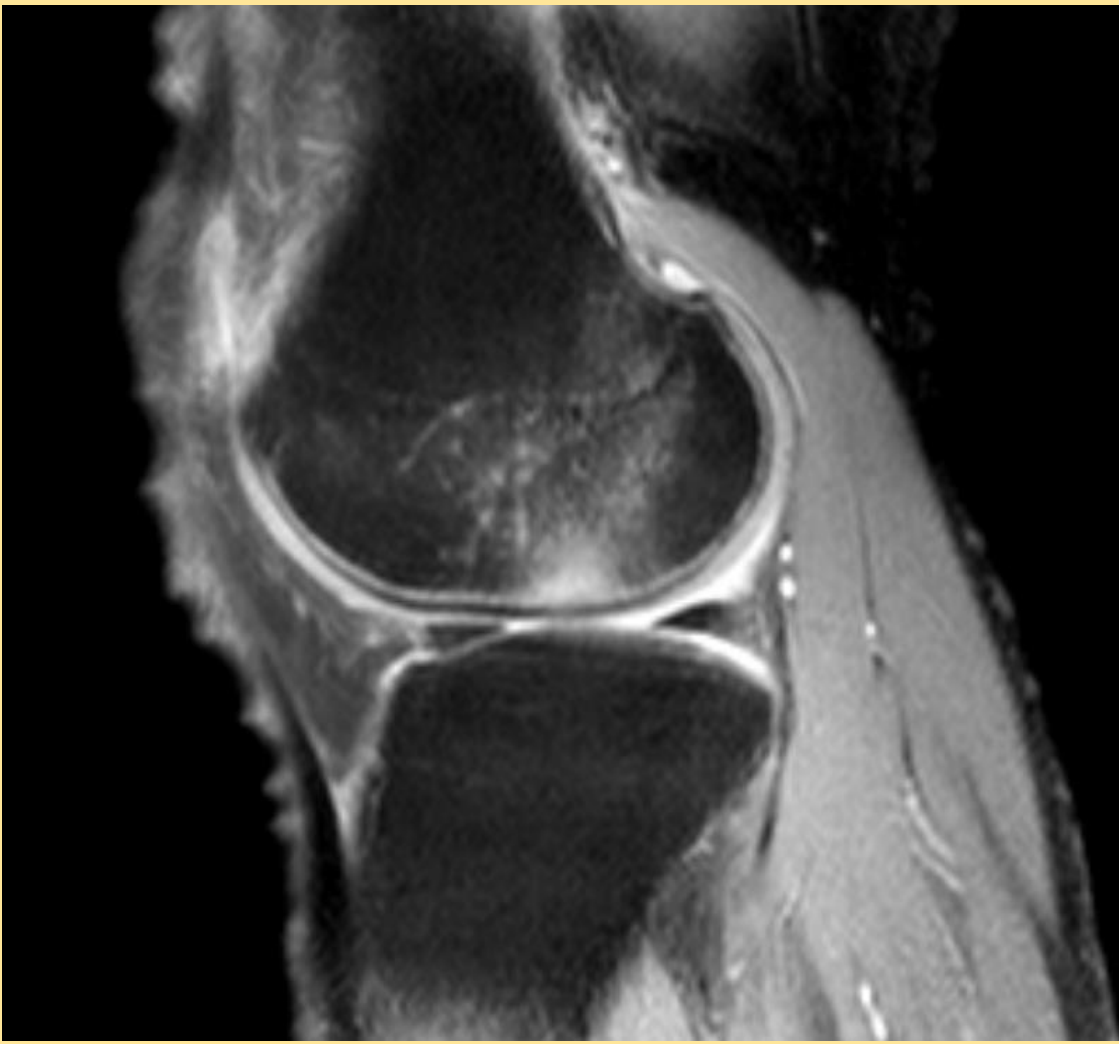
- **Edema óseo difuso localizado en cóndilo femoral externo.**

Diagnóstico: **osteonecrosis espontánea del cóndilo femoral externo.**

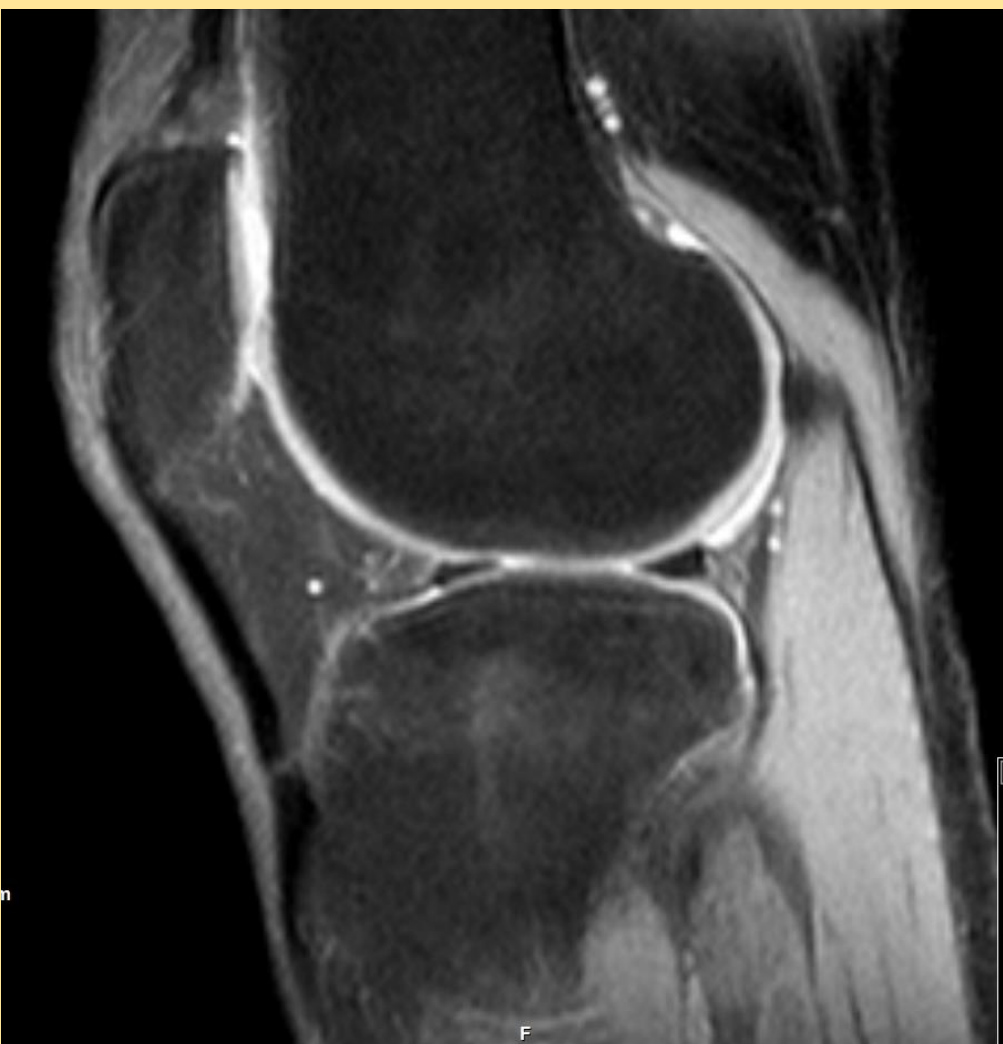RMN de control (May 2009 - Sept 2010):

- Desaparición del edema localizado en el cóndilo femoral externo
- **Aparición de área de edema en la meseta tibial externa.**

DESAPARICIÓN DE SÍNTOMAS 2011

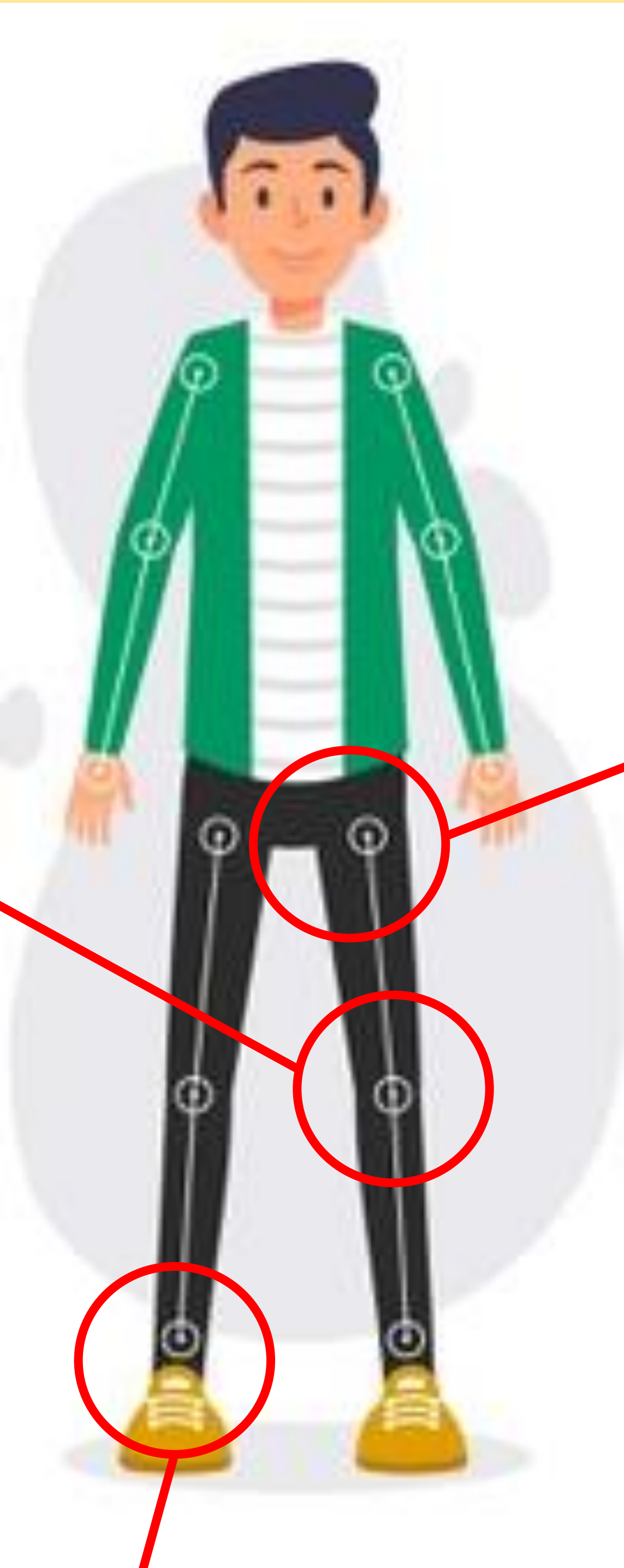

RMN Nov 2008

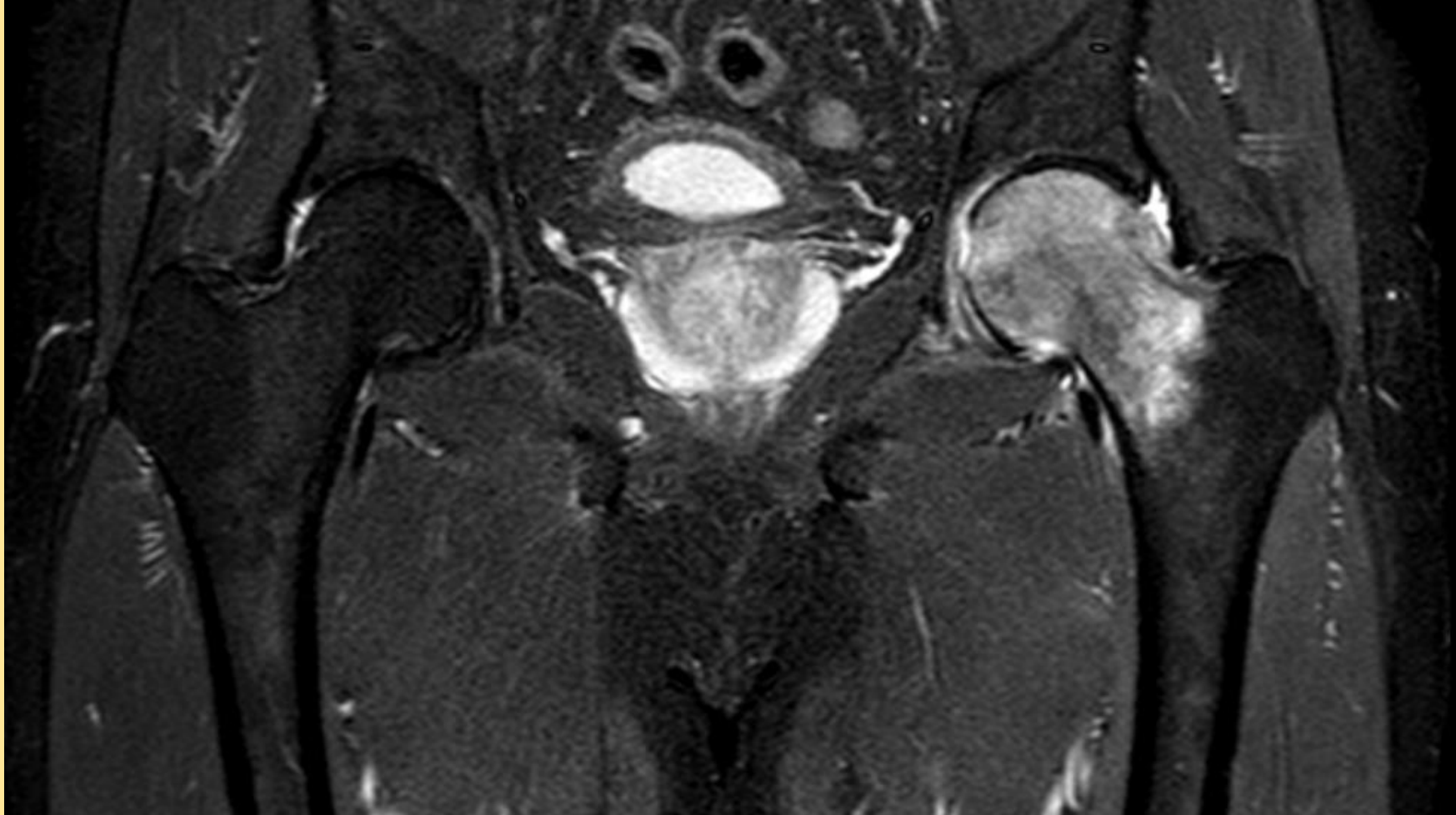

RMN Nov 2009

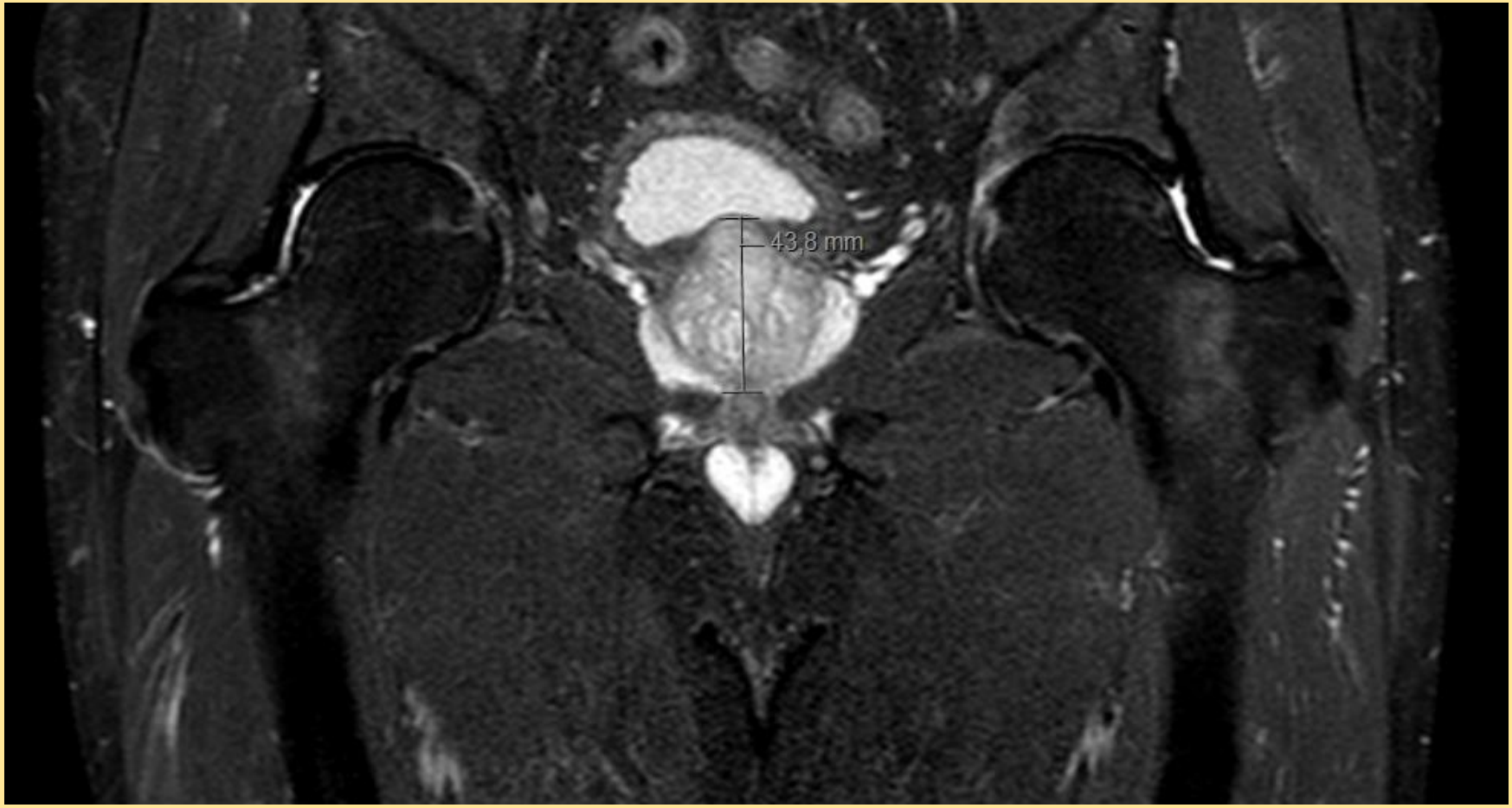VARÓN (1956)



RMN Jul 2018



RMN Dic 2018



ABRIL 2018 - COXALGIA IZQUIERDA

RMN (Jul 2018):

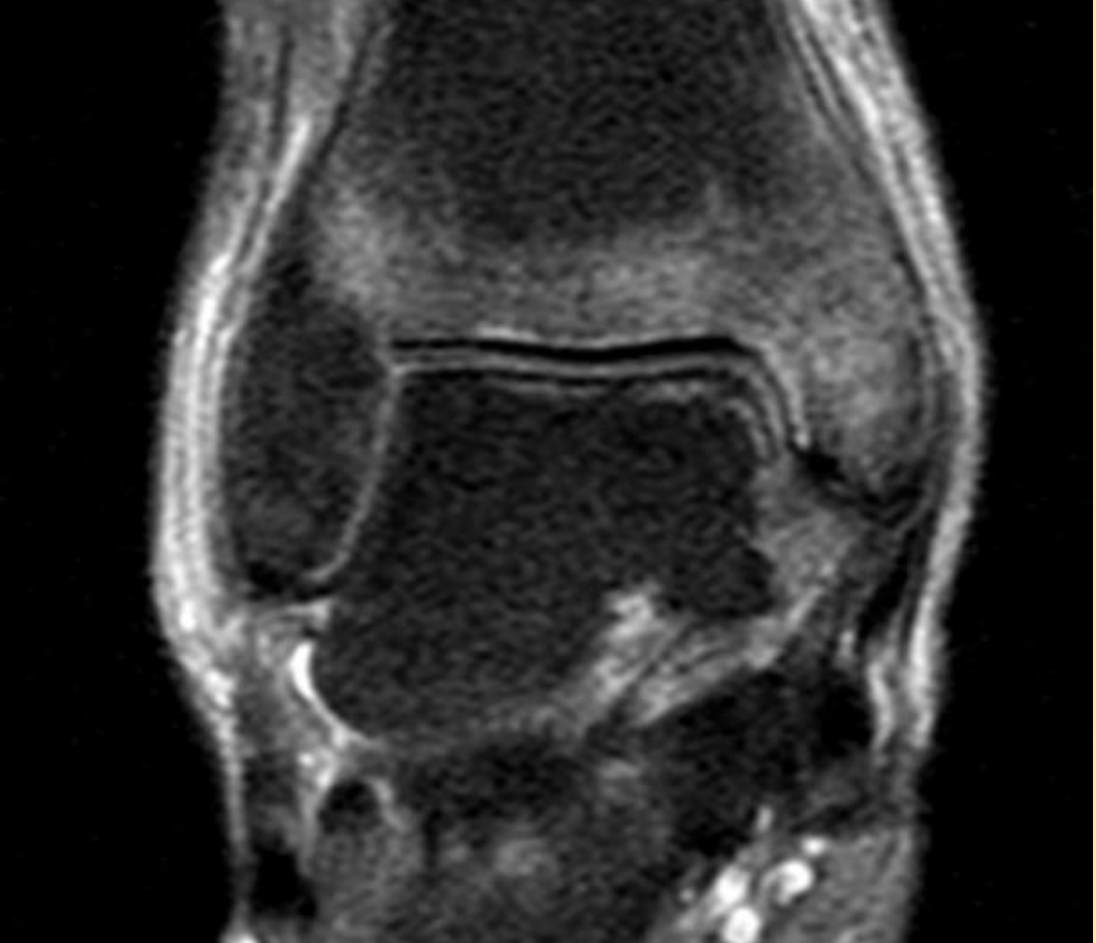
- **Edema de médula ósea de cabeza y cuello femorales izquierdos.**

RMN de control (Ago 2018 - Nov 2018):

- **Resolución del edema en fémur proximal izquierdo.**

ASINTOMÁTICO NOVIEMBRE 2018

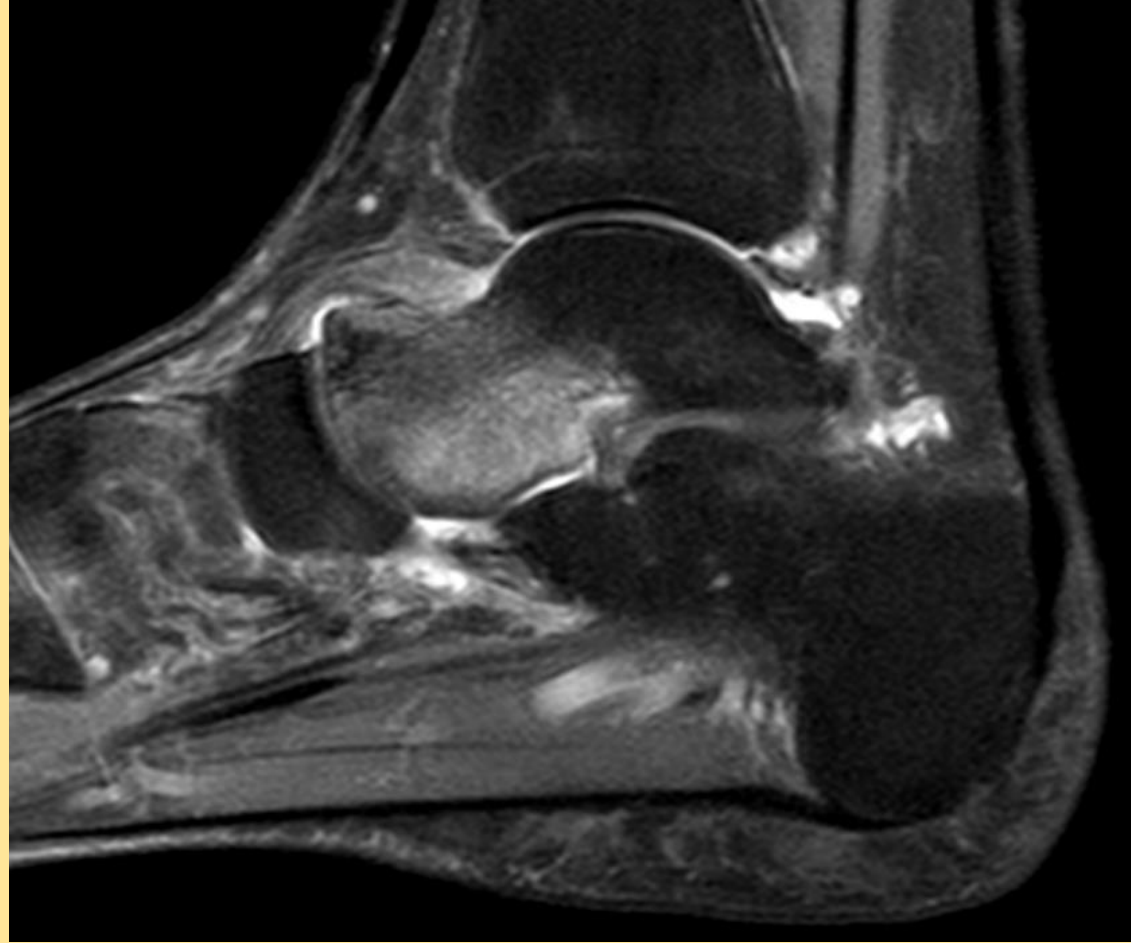
RMN Nov 2018




DIC 2016 - DOLOR EN TOBILLO DERECHO

- RMN (Dic 2016): negativa para Edema.
- RMN (Nov 2018): **Edema moteado de predominio subarticular a nivel de tobillo y tarso derechos.**
- RMN (Enero 2019): Edema óseo a nivel de astrágalo y focos de **edema óseo de nueva aparición en escafoides, cuña intermedia y base del primer metatarsiano.** Casi resolución del edema en pilón tibial.

RMN Enero 2019



DIAGNÓSTICO DEFINITIVO de
OSTEOPOROSIS TRANSITORIA MIGRATORIA
en Febrero de 2019
Inicio de tratamiento con ÁCIDO
ZOLEDRÓNICO 5mg iv
Mejoría subtotal de todos los síntomas en el
momento actual



El objetivo de este póster es dar a conocer un caso de Osteoporosis Migratoria Transitoria, una patología poco conocida en el ámbito de la traumatología y que puede ser confundida con facilidad con otras.

La TMO es una patología autolimitada, por lo que es de gran importancia reconocerla, basándonos en sus características clínicas y radiológica, para no realizar sobretratamientos

