

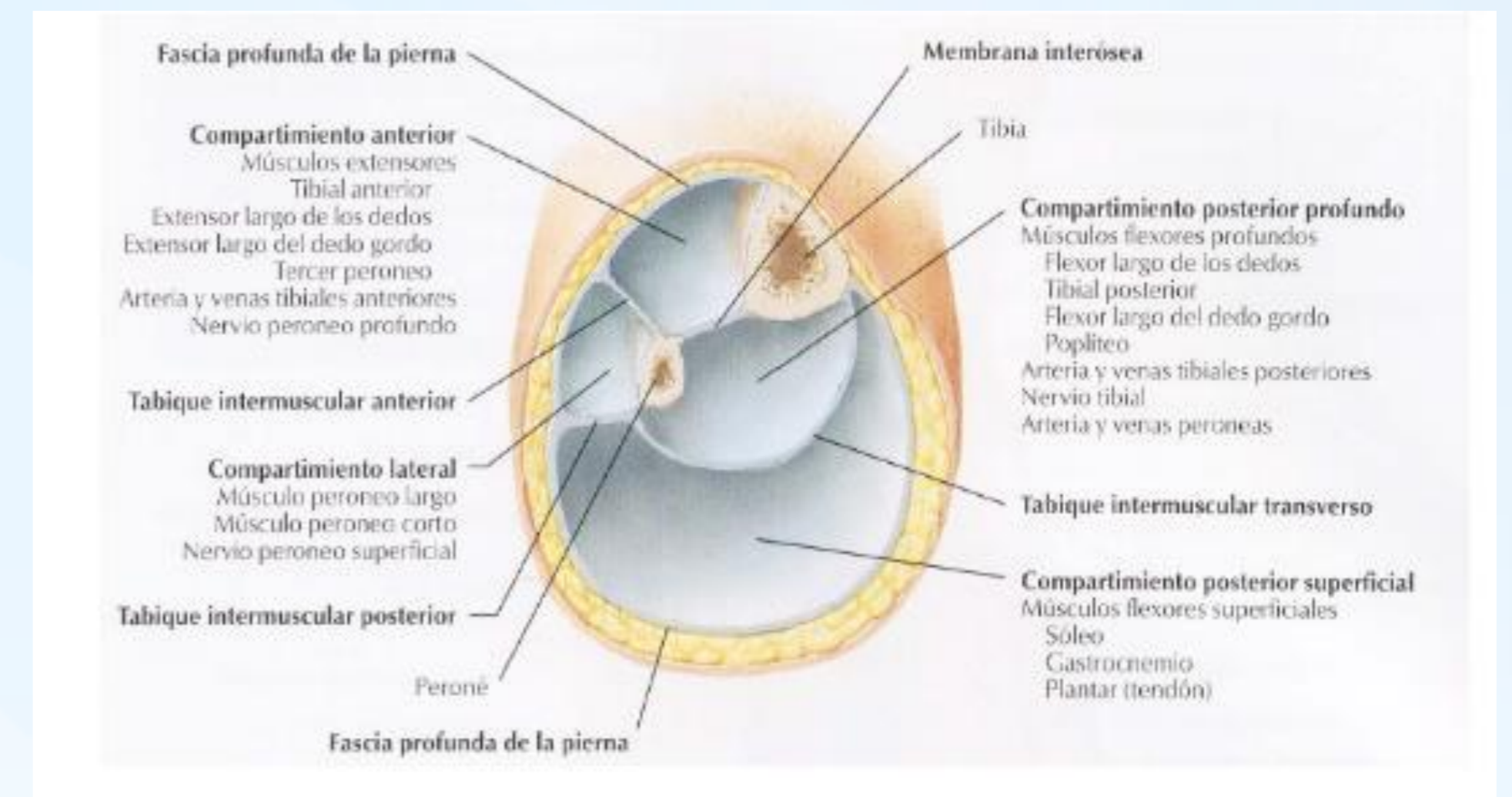
SÍNDROME COMPARTIMENTAL CRÓNICO DEPENDIENTE DEL COMPARTIMENTO POSTERIOR EN UNA PACIENTE SEDENTARIA. CASO CLÍNICO

Maitane Fernández Pérez, Irene Romero Redondo, David Cornejo Jiménez, Esther Rodríguez García, Francisco Javier Margallo Remón, Ana Pérez Borque.
Complejo Hospitalario de Navarra.

INTRODUCCIÓN

El síndrome compartimental crónico o de esfuerzo (SCCE) consiste en dolor muscular debido a una isquemia reversible de un compartimento. Ocurre habitualmente en deportistas, tras ejercicios repetitivos, y el compartimento afectado con más frecuencia es el compartimento anterior de la pierna (70% de los casos).

La afección única del compartimento posterior es rara y la presentación clínica larvada, lo que dificulta el diagnóstico



OBJETIVOS



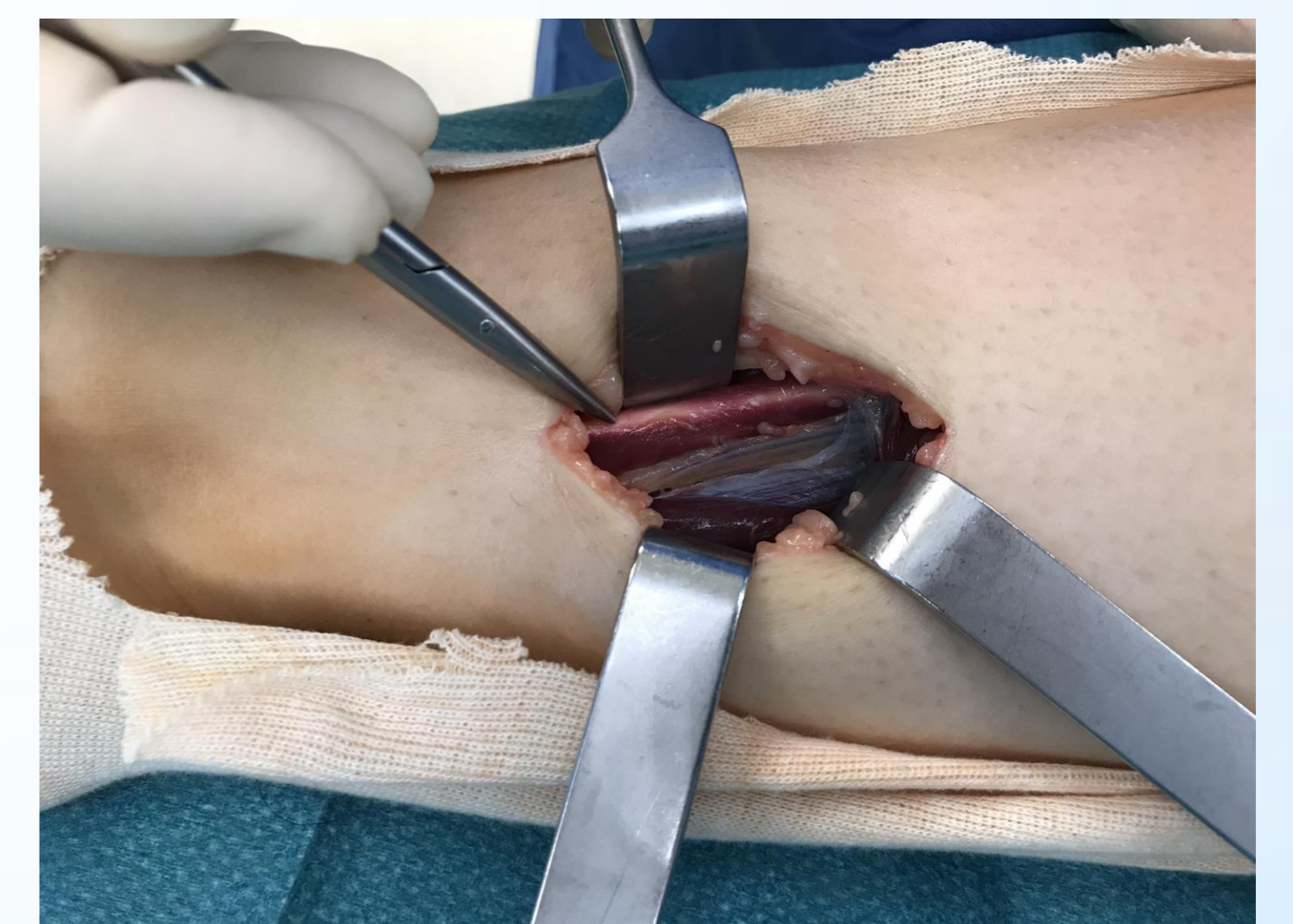
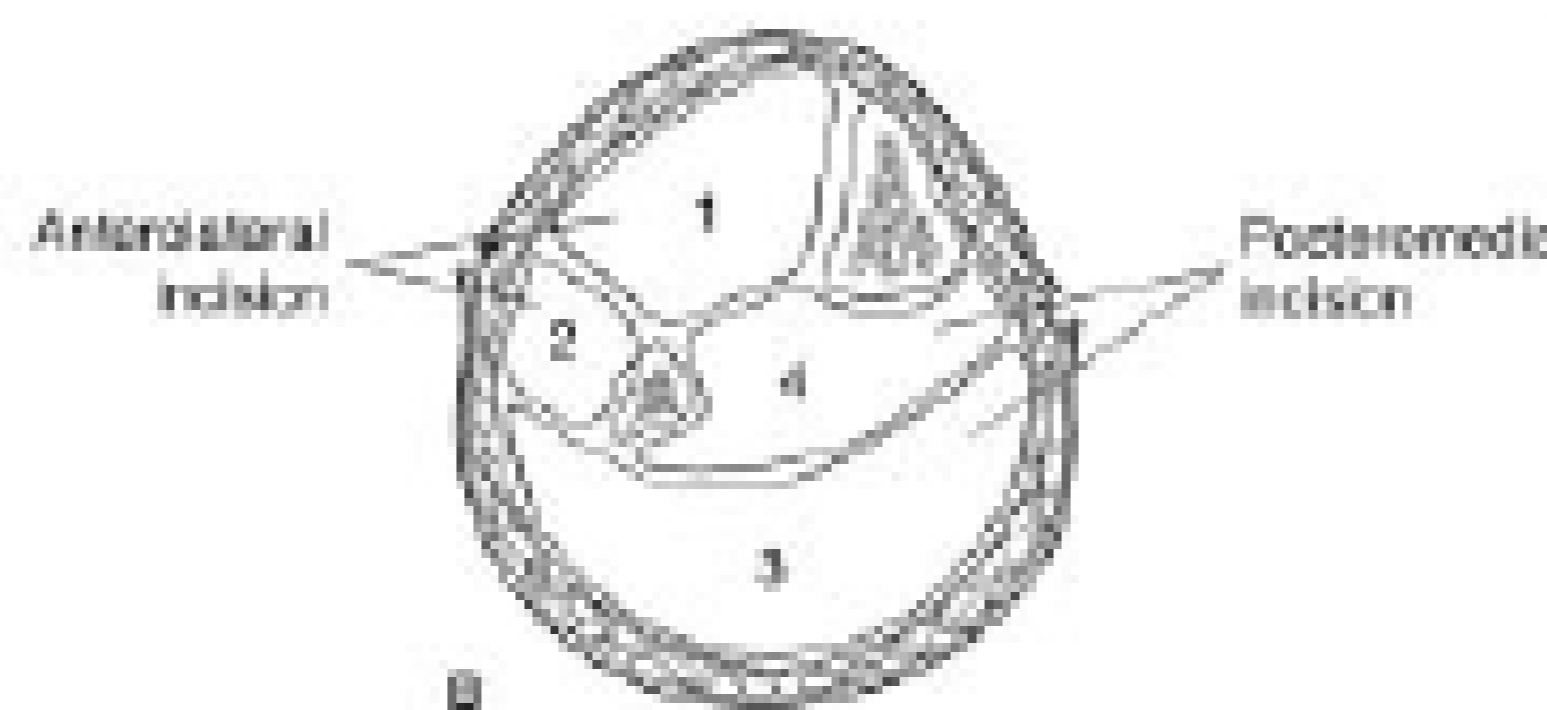
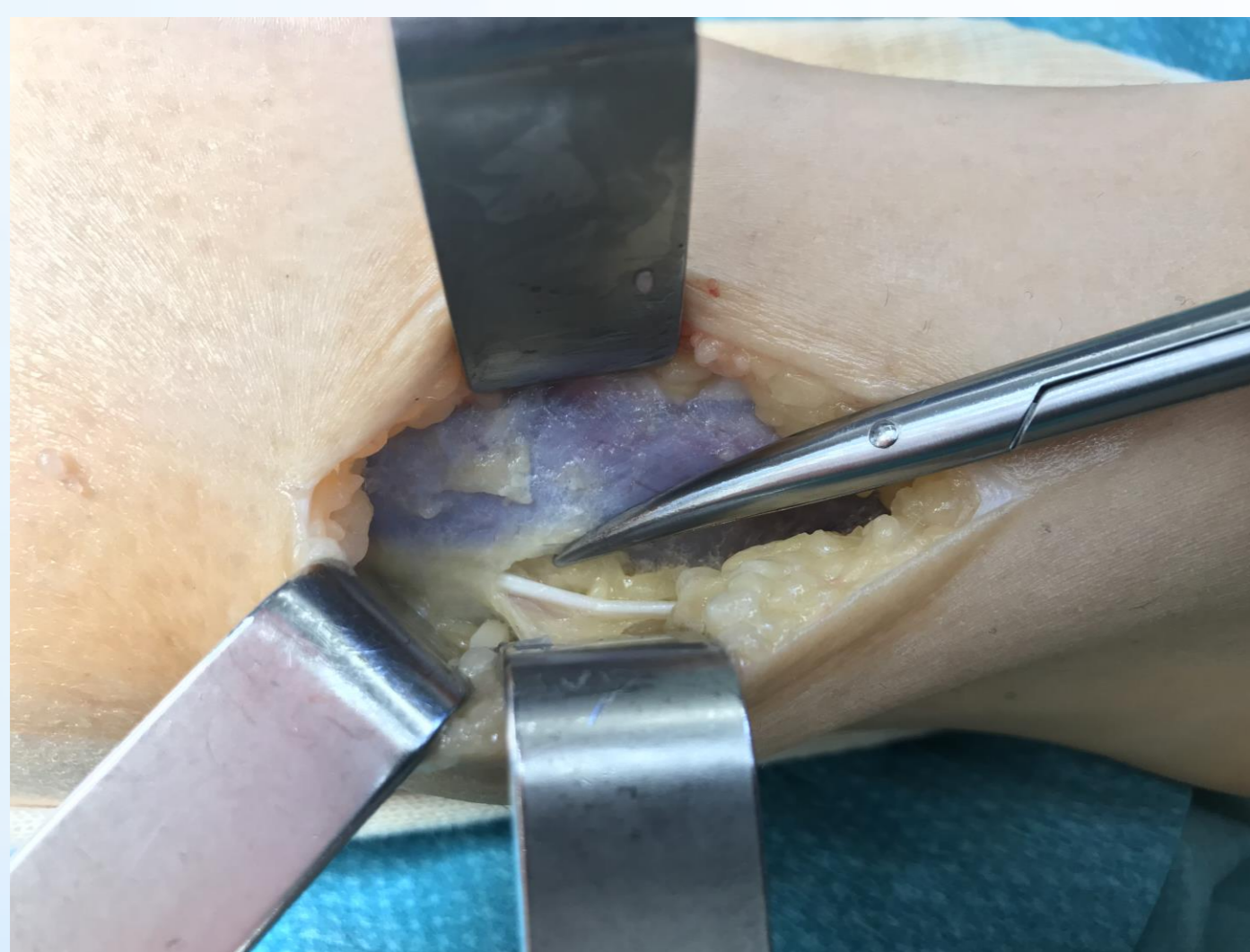
Presentar el poco habitual caso de un síndrome compartimental crónico dependiente del compartimento posterior profundo de la pierna, en una paciente joven y no deportista.

MATERIAL Y METODOLOGÍA

Paciente de 19 años, con dolor y parestesias en las pantorrillas al caminar o tras permanecer en bipedestación desde hace 4 años, que se alivia con el reposo. Se ha descartado patología neurológica, vascular (AngioRMN normal) y raquídea (RMN lumbar normal)

Se realiza medición de presiones intracompartimentales en reposo, obteniéndose presiones claramente patológicas en el compartimento posterior profundo (reposo 18mmHG, a los 5 minutos post-esfuerzo 83mmHG, a los 20 minutos 23 mmHg y a los 35 minutos 42 mmHg). Las presiones en el compartimento peroneal se elevaron aunque sin ser patológicas y las del compartimento anterior y posterior superficial permanecieron normales.

Se procedió a la fasciotomía de los 4 compartimentos bajo anestesia raquídea.



RESULTADOS

Tras un periodo de reposo deportivo de 4 semanas tras la cirugía, ha presentado una evolución favorable, desapareciendo de forma completa la clínica. Actualmente realiza una vida activa sin limitaciones

CONCLUSIONES

Es rara la presentación del SCCE en este tipo de pacientes, y aún menos frecuente la afección del compartimento posterior profundo. Por tanto, es un diagnóstico que debemos tener en cuenta en todo tipo de pacientes. A pesar de los buenos resultados de este caso, dado que en el compartimento posterior la etiología suele ser multifactorial; la fasciotomía suele presentar unos resultados peores que en la afección del compartimento anterior y/o peroneal.

BIBLIOGRAFÍA

- Fraipont, M. J. and G. J. Adamson (2003). "Chronic exertional compartment syndrome." *J Am Acad Orthop Surg* **11**(4): 268-276.
- García-Mata, S., et al. (2001). "Chronic exertional compartment syndrome of the legs in adolescents." *J Pediatr Orthop* **21**(3): 328-334
- Chandwani, D. and M. Varacallo (2019). Exertional Compartment Syndrome. *StatPearls*. Treasure Island (FL), StatPearls Publishing StatPearls Publishing LLC.