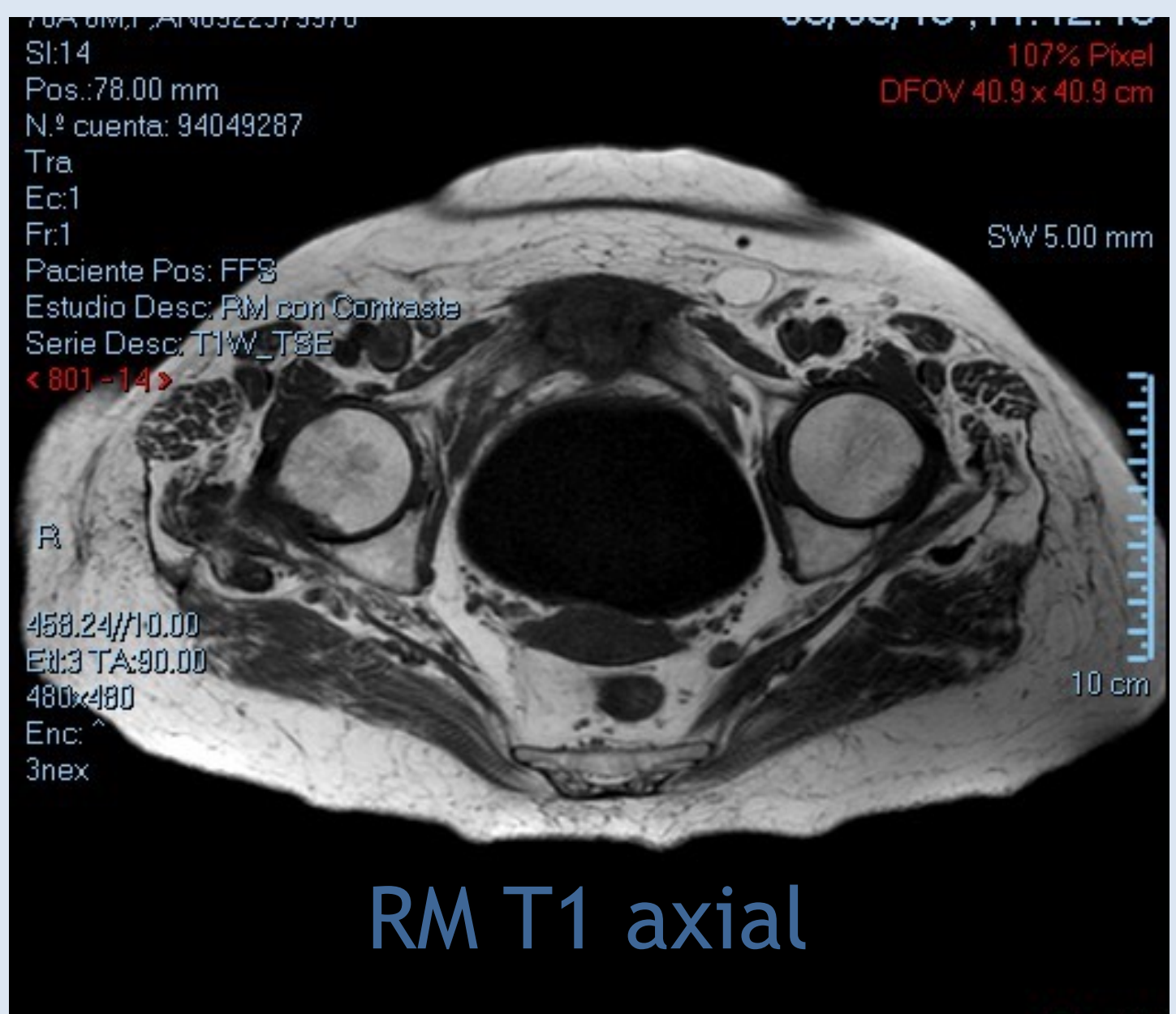
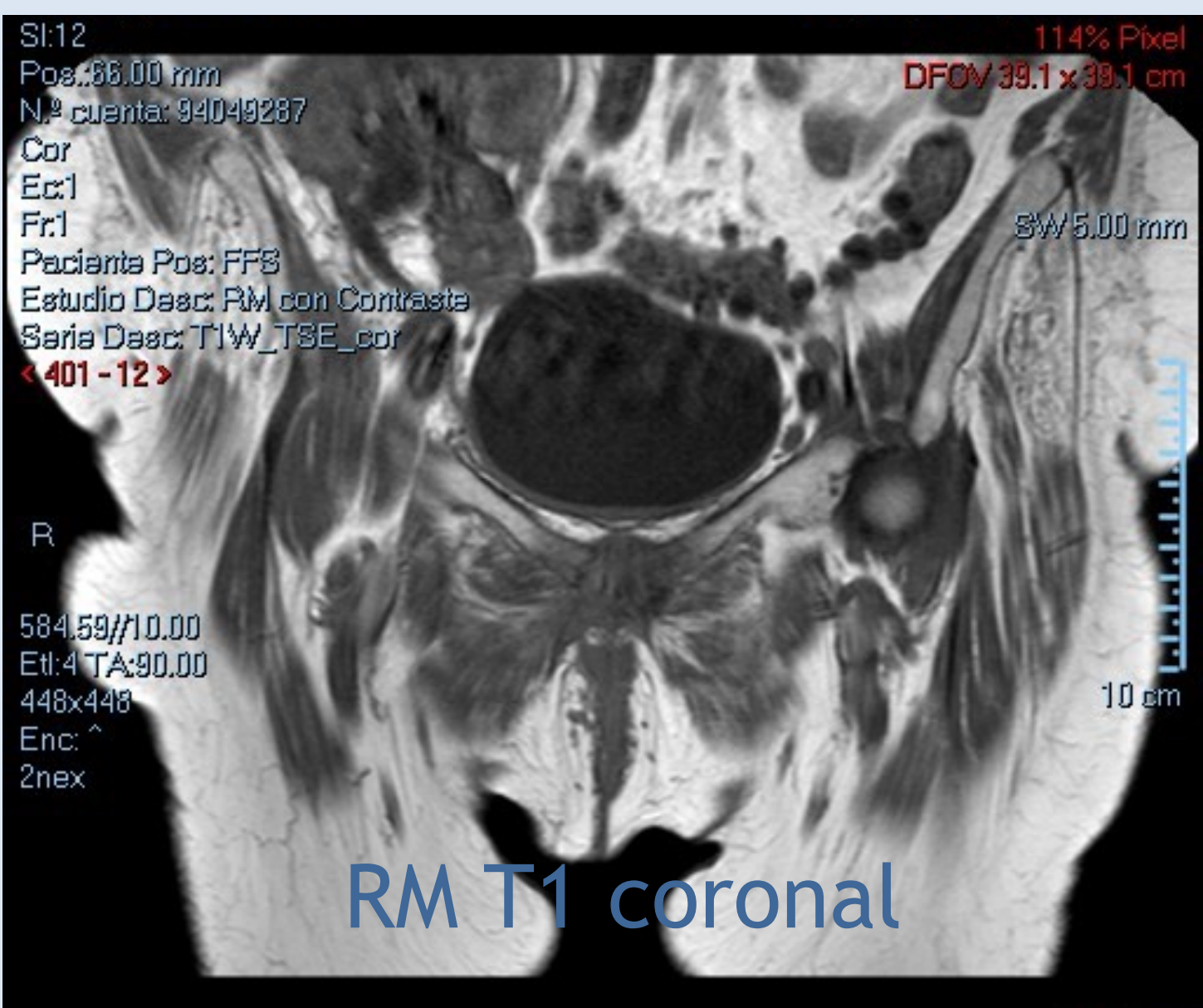
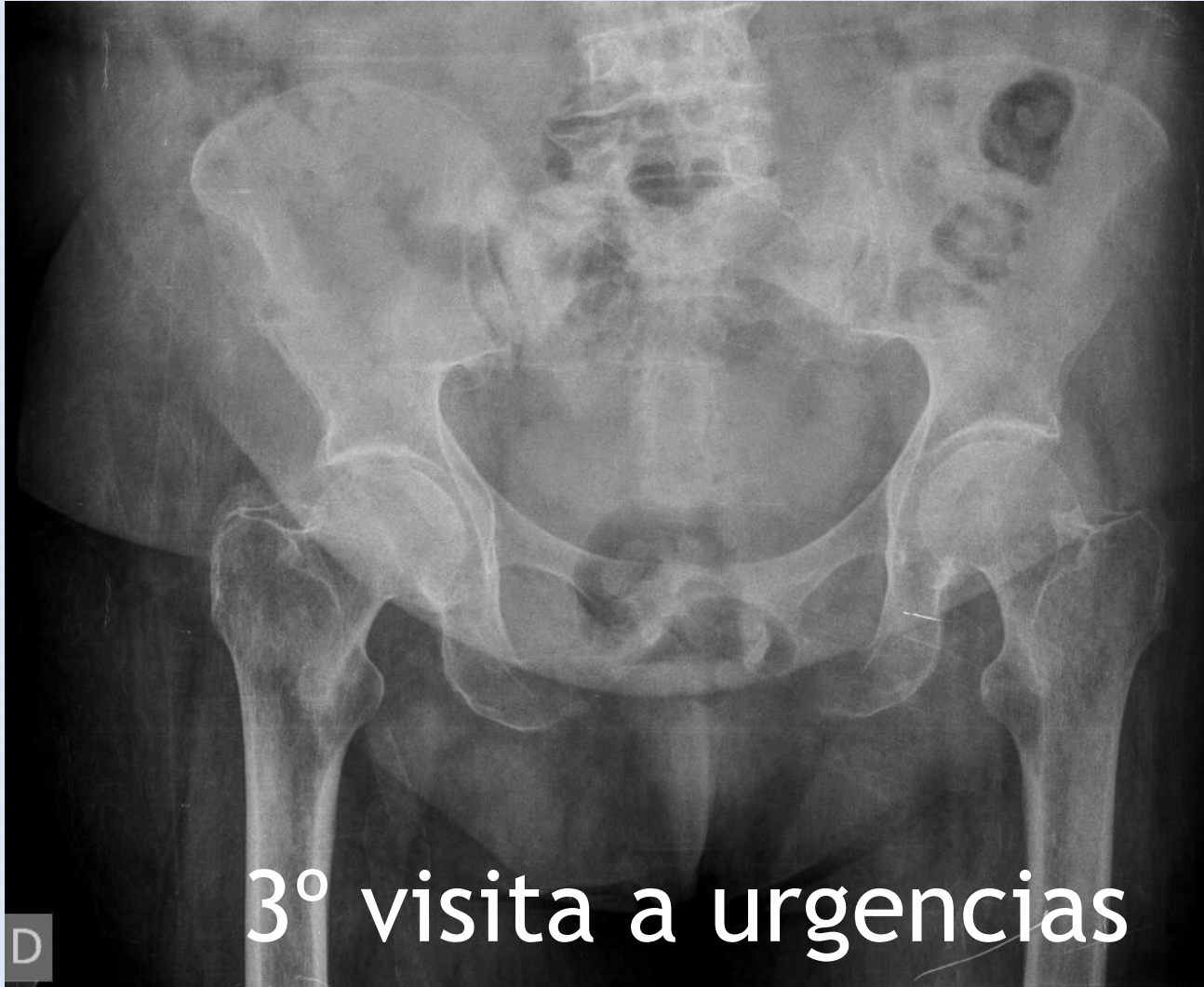
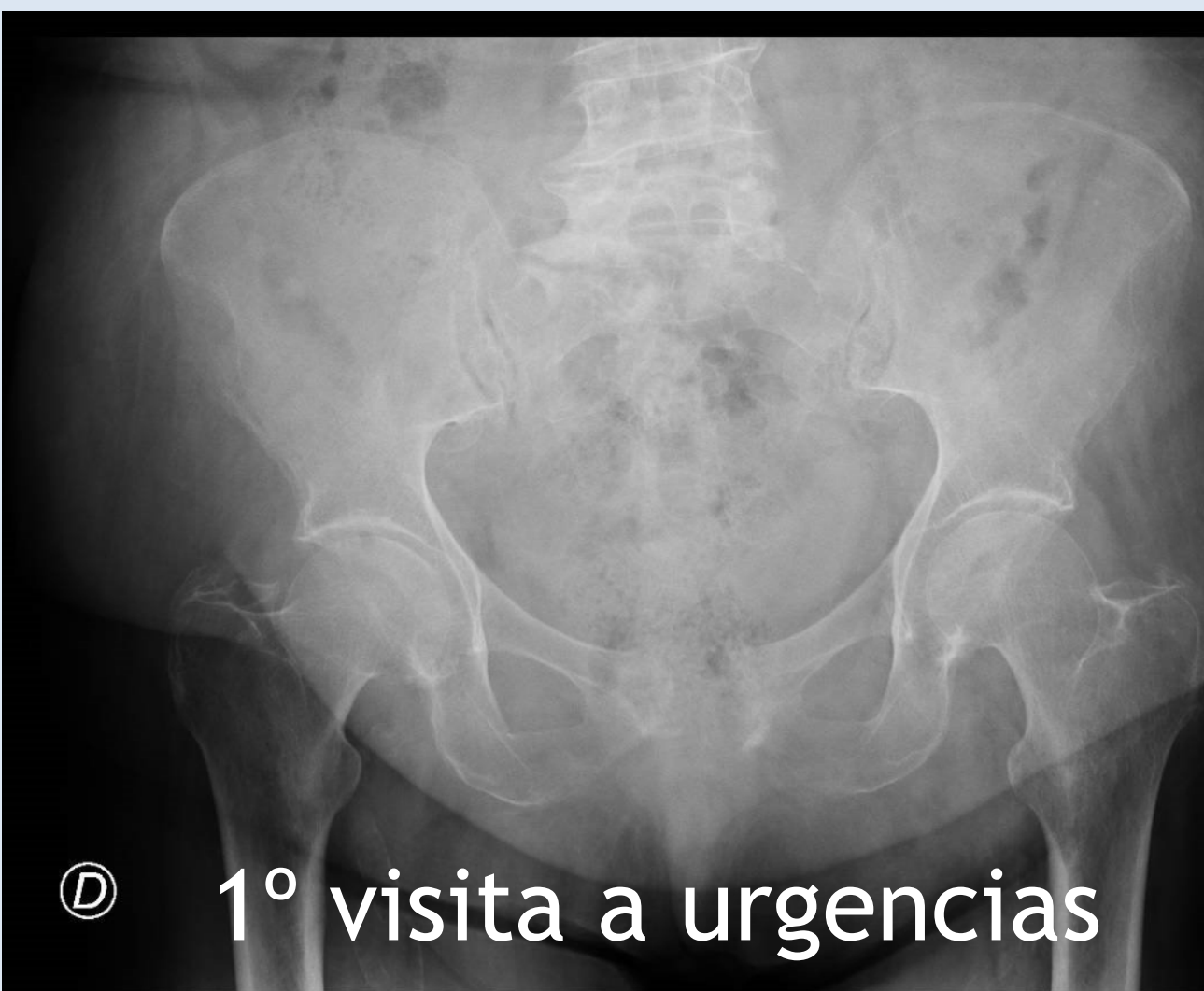
Osteomielitis púbica por E. coli en paciente trasplantada renal. A propósito de un caso

Palma Arjona, F.; Hernández García, SA.; Liria Ibañez AI.

Introducción:

La osteomielitis púbica es una patología poco frecuente que se ve agravada por el estado de inmunosupresión propio de un paciente sometido a un trasplante renal. La incidencia real es desconocida, encontrándose pocos estudios al respecto y es necesaria una alta sospecha para llegar al diagnóstico definitivo.



Objetivos:

El objetivo es describir esta rara dolencia y la probabilidad de que sea a causa de la inmunosupresión.

Material y métodos:

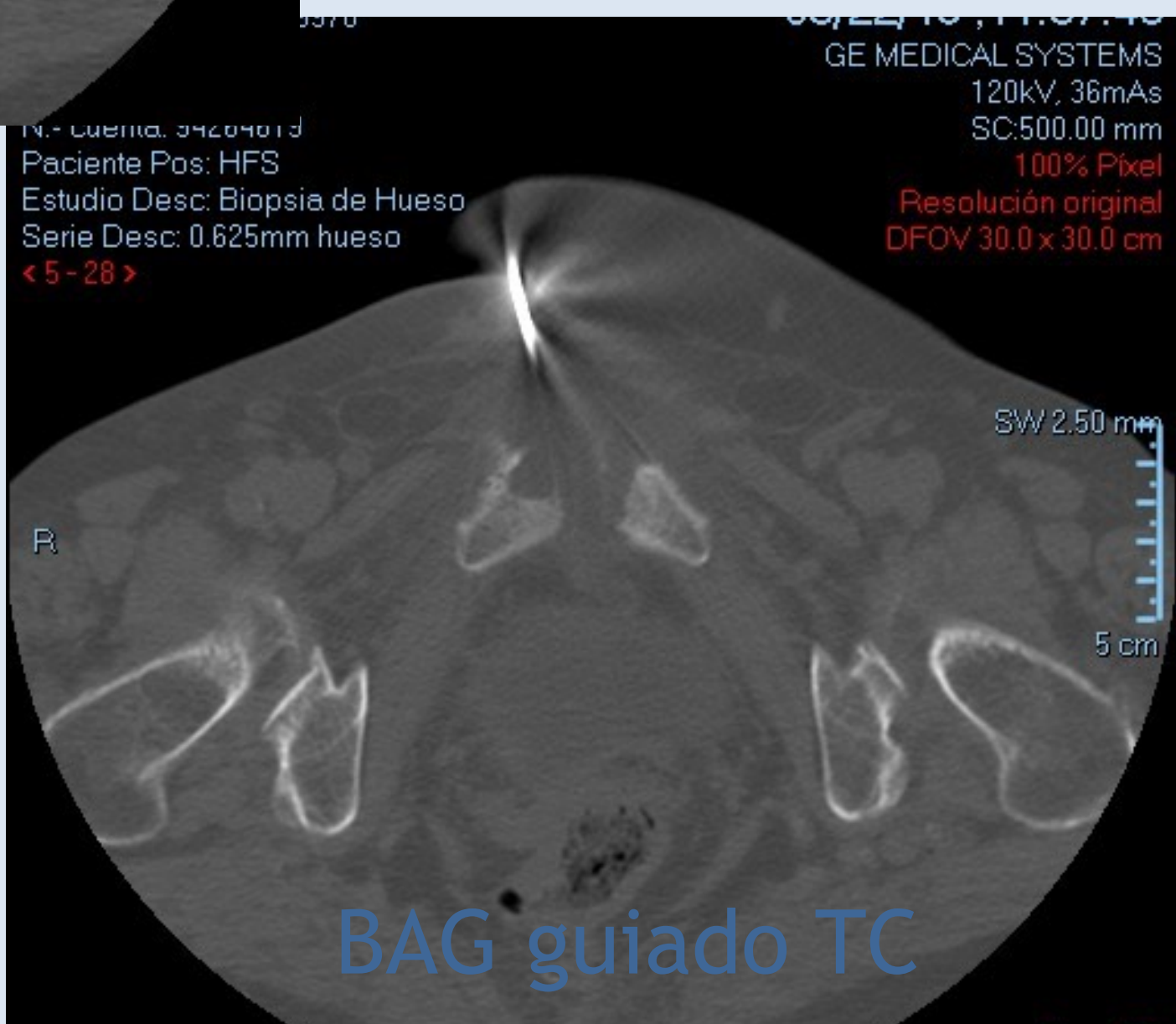
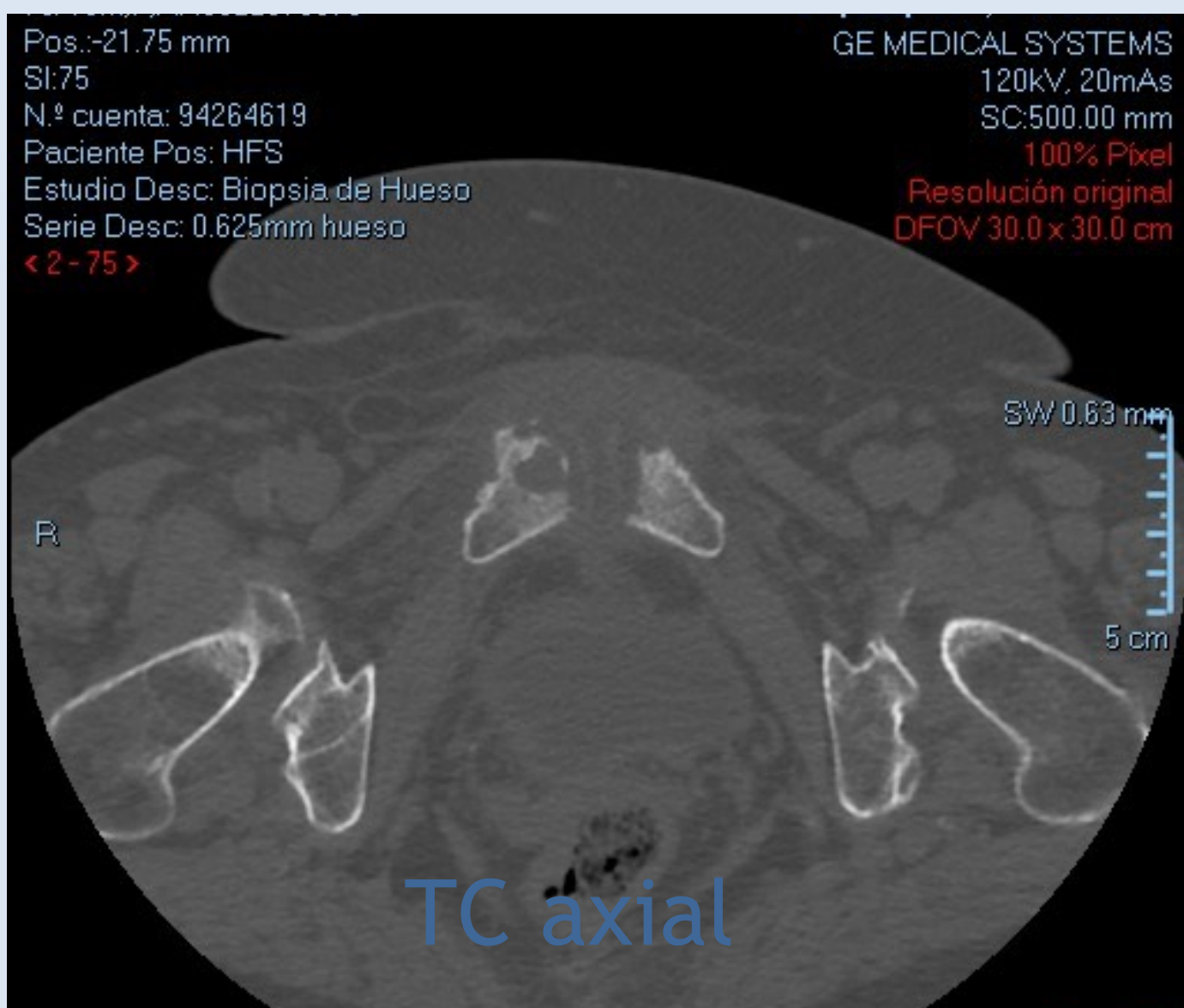
Paciente de 77 años que sometida hace 14 años a un trasplante renal por Insuficiencia renal crónica. Durante estos años a tenido múltiples ingresos a casusa de ITU por E. Coli. La paciente acudió de manera repetida al servicio de urgencias por dolor inguinal, diagnosticándose de coxartrosis. En las Rx se ve borramiento de la rama ileopubiana derecha. Se decidió ingreso para estudio y control del dolor. Se realizó analítica con reactantes de fase aguda, siendo la PCR 7,8 y VSG de 10. Se completó estudio con RM de pelvis, informándola como posible osteomielitis púbica. Se inicio antibioterapia de amplio espectro y se realizaron hemocultivos siendo positivos para E.Coli BLEE +. Se completó estudio con biopsia guiada por TC obteniéndose varios cilindros + para la misma bacteria.

Resultados:

El antibiograma informó como sensible a ciprofloxacino, por lo que se desescaló la pauta ATB y se mantuvo durante 14 días IV y otras 2 semanas más VO., consiguiéndose la desaparición casi completa del dolor con vuelta a la deambulación.

Conclusión:

La ostemileitis púbica es una infección de las ramas pubianas, que conllevan una destrucción ósea. Este proceso se ve agravado por la baja inmunidad presente en los pacientes con un trasplante. Los hemocultivos son positivos y se asocia en un 95% se asocia a artritis séptica, por lo que necesario la realización de una biopsia ósea. El tratamiento se basa en antibióticos, reposo, infiltración con anestésicos locales, analgésicos y desbridamiento quirúrgico si lo precisa. Se requiere de una alta sospecha para llegar a su diagnóstico apoyándose en pruebas analíticas y en pruebas de imagen (RX, RM y TC)



Bibliografía:

Pauli S, Willemsen P, Declerck K, Chappel R, Vanderveken M. Osteomyelitis pubis versus osteitis pubis: a case presentation and review of the literature. Br J Sports Med. 2002;36:71–3.
Knoeller SM, Uhl M, Herget GW. Osteitis or osteomyelitis of the pubis? A diagnostic and therapeutic challenge: report of 9 cases and review of the literature. Acta Orthop Belg. 2006;72: 541–8

