

# Encondroma del cóndilo femoral externo

## Una causa inusual de gonalgia

Brito, Francisco | Vasques, A. | Pereira, F. | Osório, T. | Lemos, J. | Ramos, A.

Servicio de Traumatología y Ortopedia del Hospital José Joaquim Fernandes – Beja (Portugal)

### Introducción

- **Encondroma:**
  - Tumor benigno del tejido cartilagíneo que se encuentra dentro de los huesos largos.
  - Asintomáticos: la mayoría permanece sin diagnosticar hasta que se toman radiografías para detectar una lesión o afección no relacionada.
  - No requieren tratamiento: en casos raros (encondromatosis) es necesaria cirugía de escisión tumoral para prevenir fracturas patológicas.

### Caso clínico

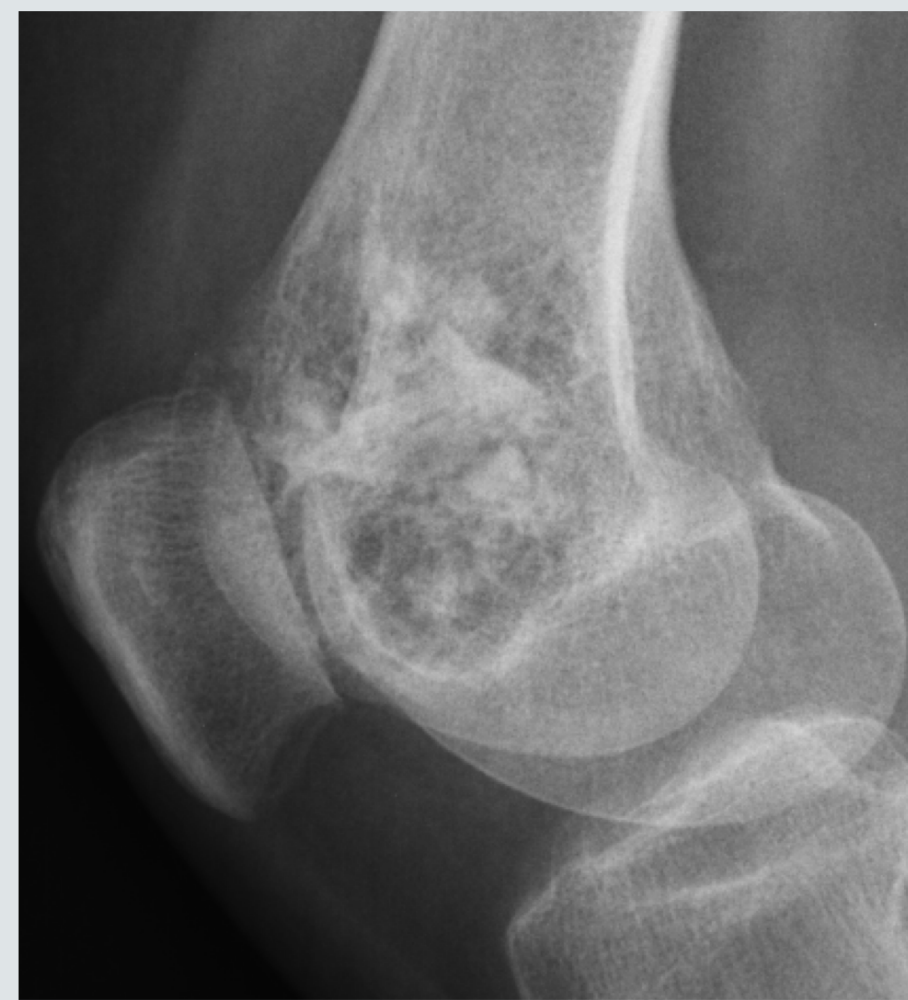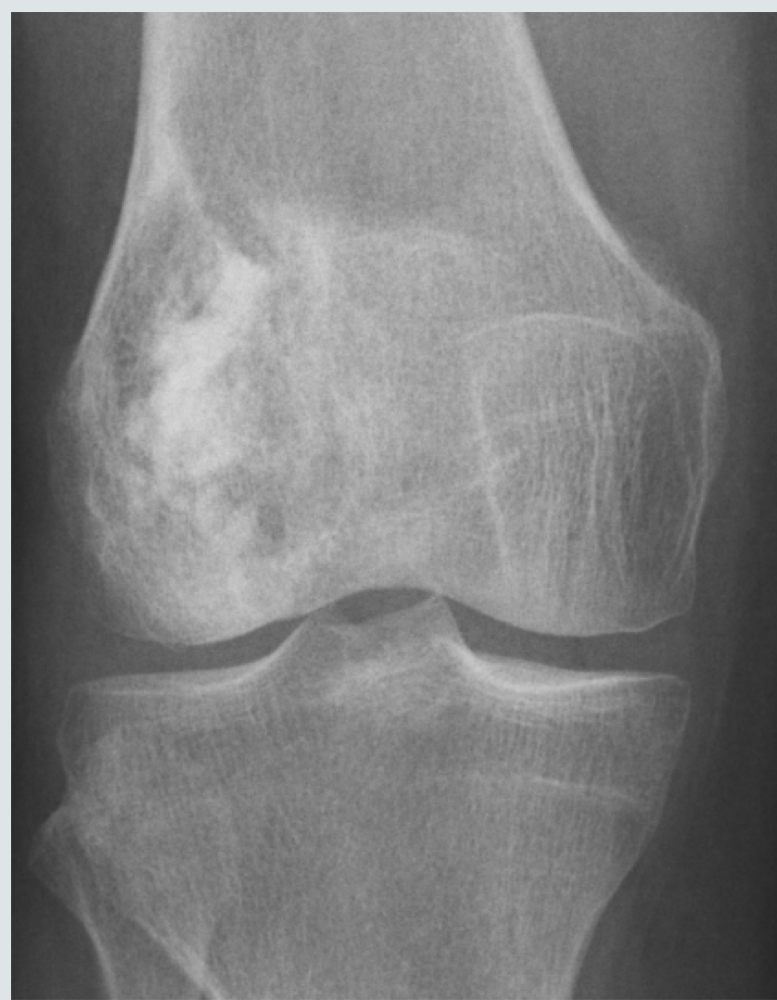**61 años, sexo femenino**

Dolor en el compartimento lateral de la rodilla derecha – 2 meses de evolución

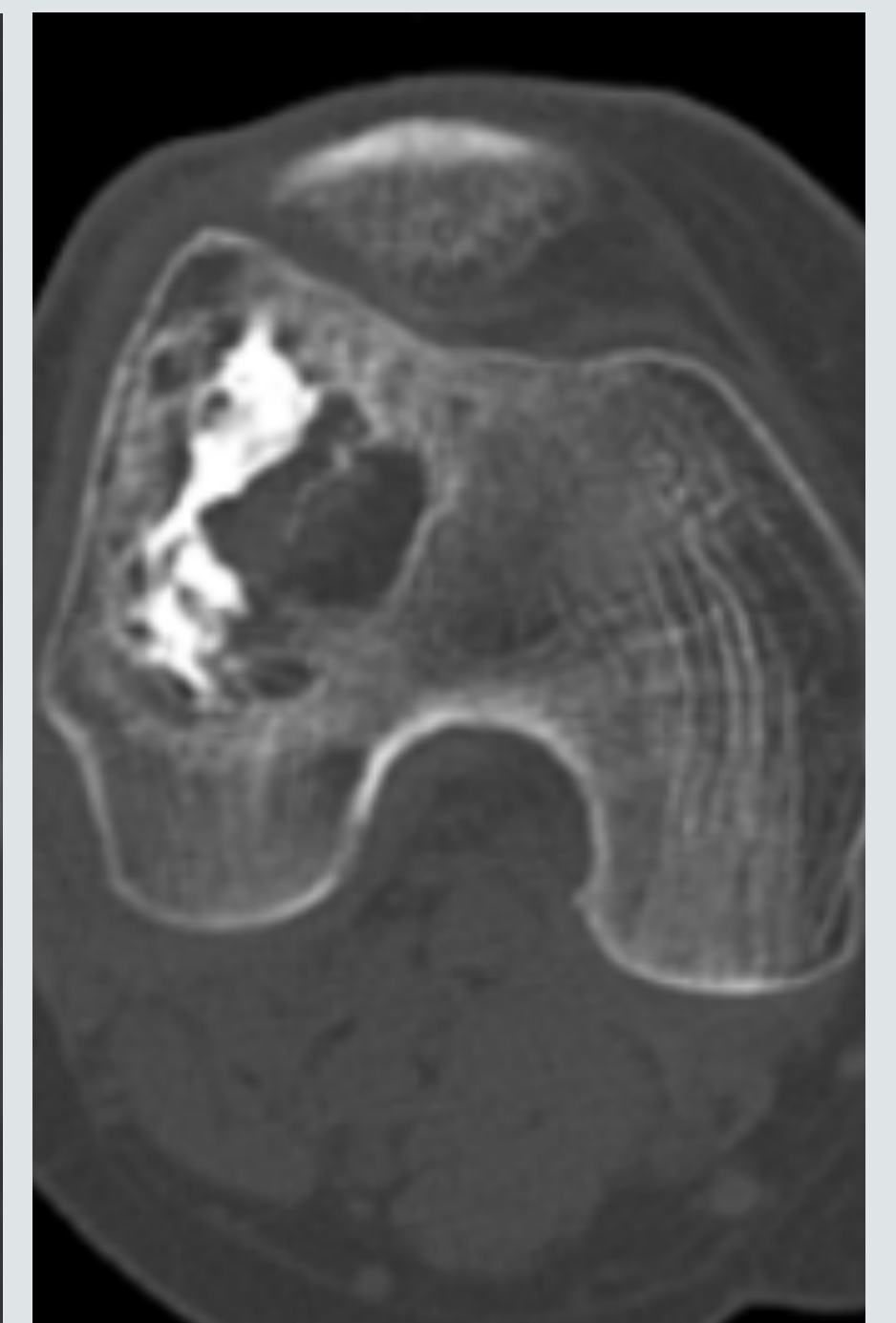
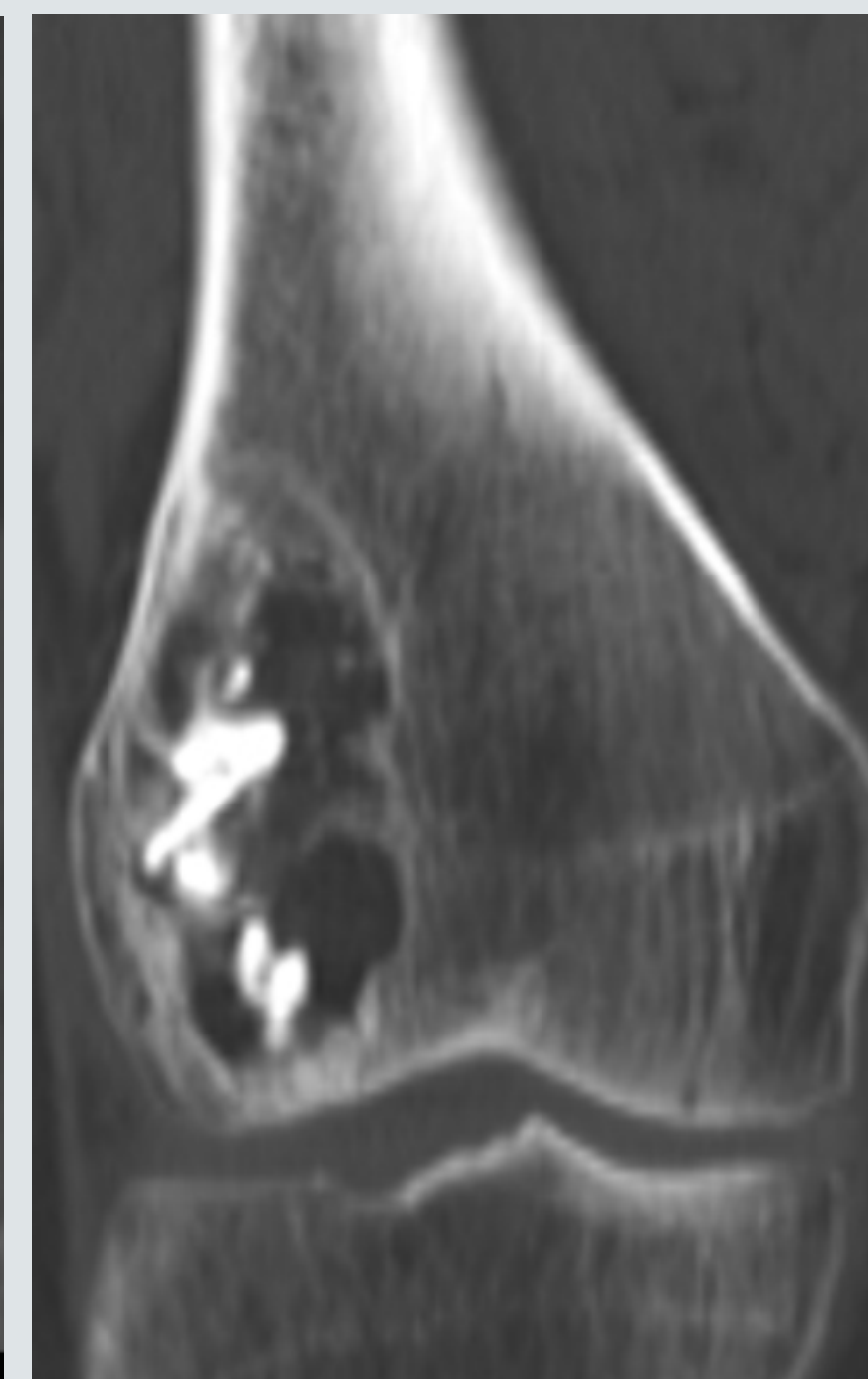
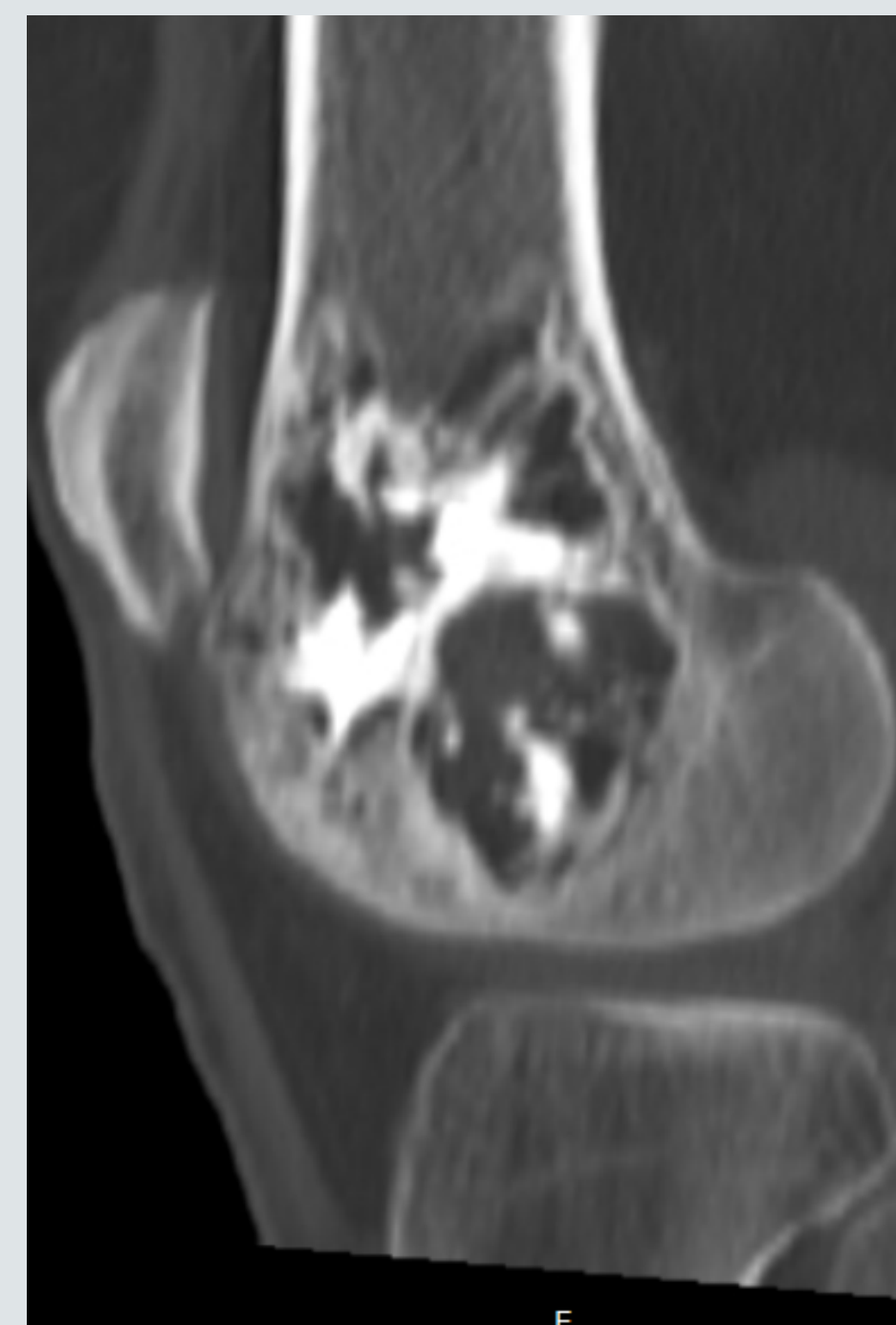
#### ENFERMEDAD ACTUAL

Gonalgia no traumática (2 meses)

Consulta de Trauma



TC



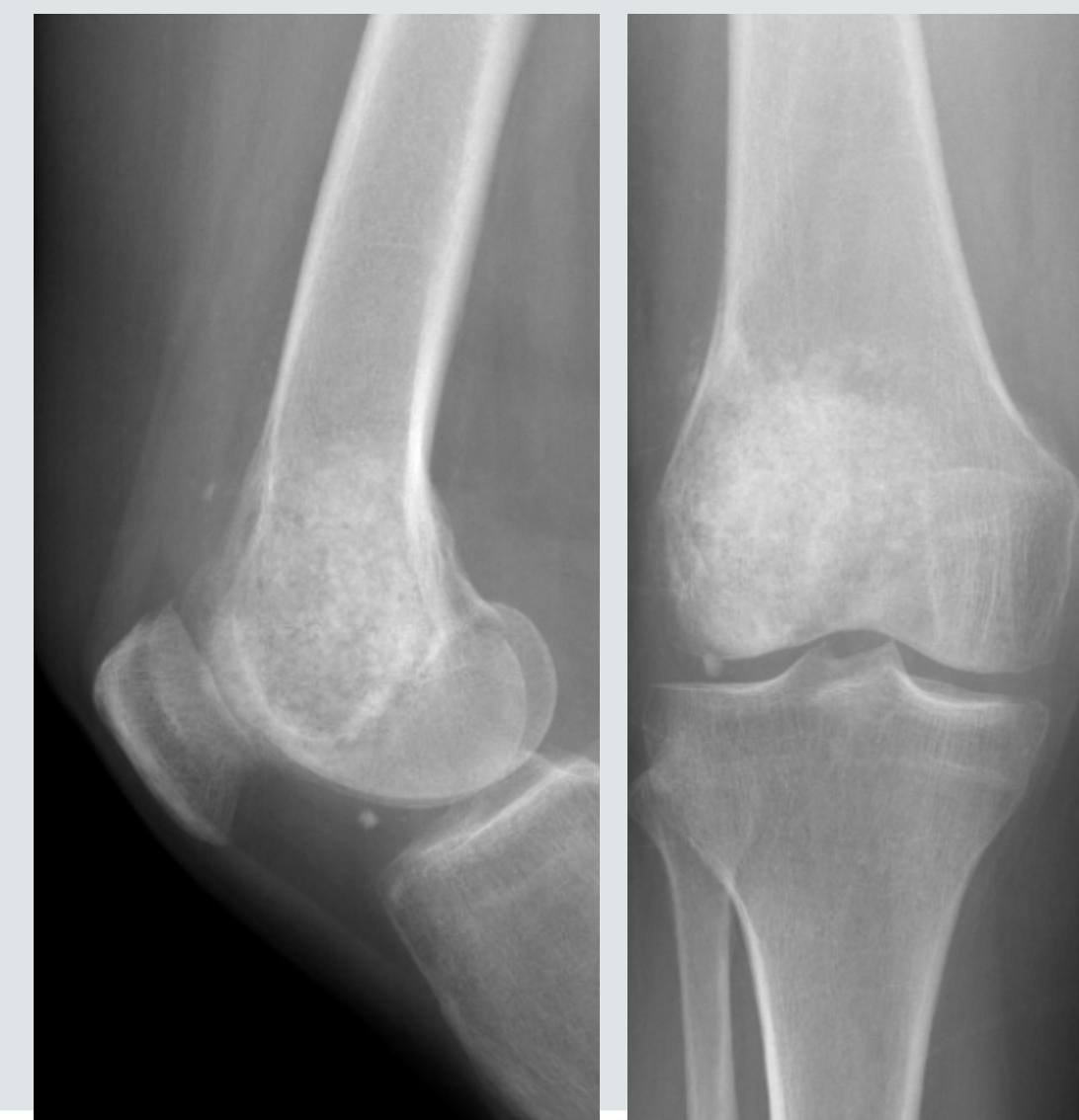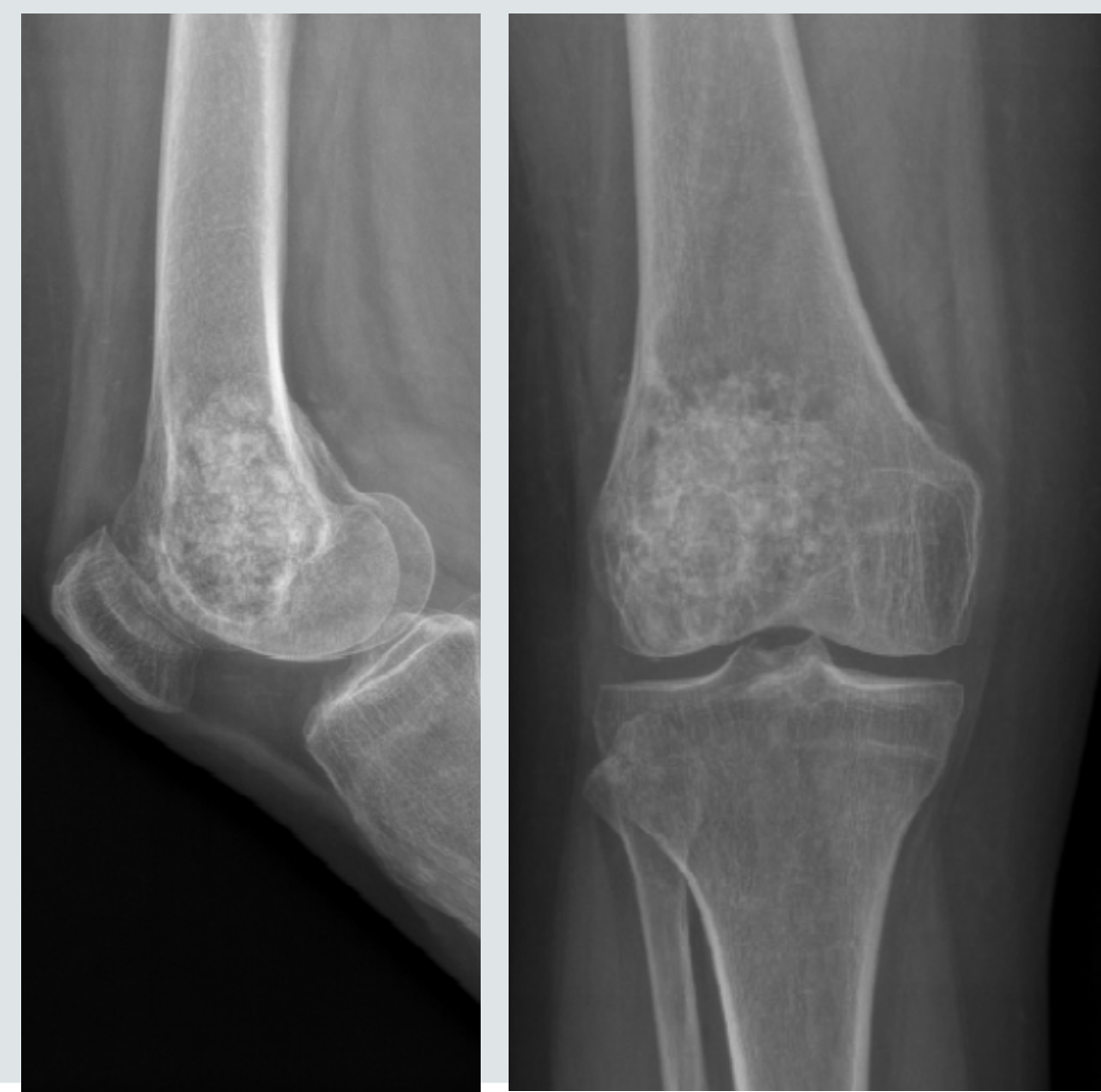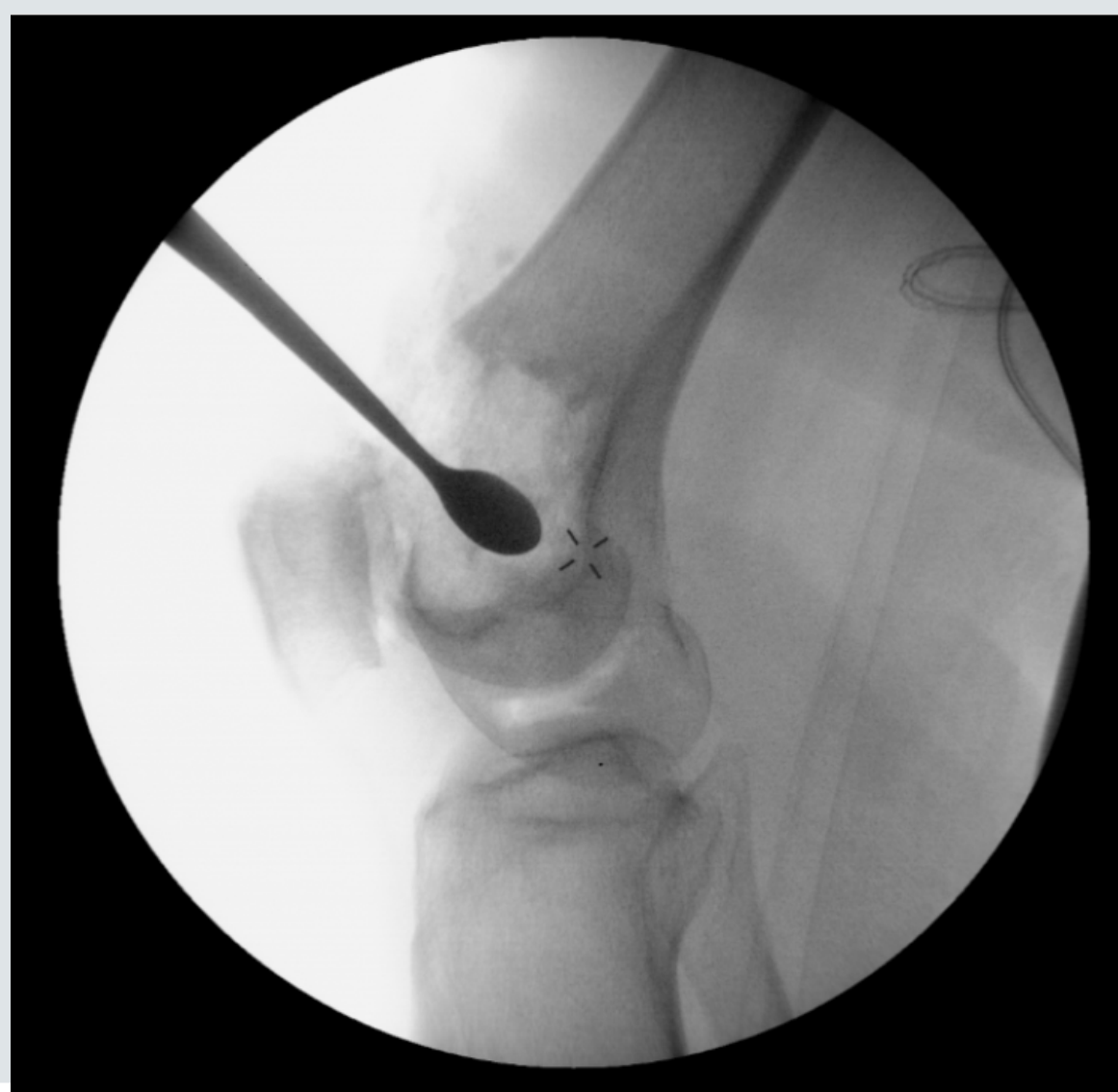#### TRATAMIENTO Y RESULTADOS

Escisión tumoral  
Injerto autólogo de hueso trabecular  
Gránulos de Hidroxapatita

1 mes  
póst-cirugía

6 meses  
póst-cirugía

ALTA



Consolidación  
+  
Sin dolor

### Conclusiones

- **Encondromas:**
  - + entre los 10 y 20 años;
  - + en la mano (tumor + común en la mano).
- **Clínica no sugestiva:** Examen de imagen podría haberse descuidado.
- **Gonalgia:** Microfracturas no visualizadas en los estudios de imagen (aumento del riesgo de fractura patológica del cóndilo).
- **Conducta terapéutica y diagnóstica adecuada:** se obtuvo la resolución de la condición patológica + reducción del riesgo de fractura patológica del cóndilo.

