MIOSITIS OSIFICANTE COMO ENTIDAD A TENER EN CUENTA ANTE DOLOR LOCALIZADO EN MIEMBROS. MANEJO DIAGNÓSTICO Y TERAPÉUTICO

Requena Ruiz, F. M. Godoy Montijano, A. Zafra Villar, J.
Hospital Universitario Virgen de las Nieves, Granada

INTRODUCCIÓN

La miositis osificante se caracteriza por ser una patología benigna, única y, la mayoría de las veces, autolimitada. Es infrecuente y su etiopatogenia no es bien conocida, se acepta que se produce por una metaplasia de las células mesenquimales de tejido conectivo. Se suele relacionar con algún antecedente traumático, pero ésta no es una condición imprescindible. La prevalencia se ve aumentada en pacientes jóvenes y deportistas y aparece con más frecuencia en masa muscular del miembro inferior. La clínica consiste en dolor localizado y en ocasiones con disminución del rango de movilidad. El diagnóstico en fases iniciales es difícil y el gold-standard es la imagen de RMN. Su tratamiento en la mayoría de los casos es conservador.

OBJETIVOS

Miositis osificante como entidad a tener en cuenta ante dolor aislado localizado con o sin antecedente traumático y su dificultad diagnóstica. Importancia de la RMN y sus características imágenes que pueden dar el diagnóstico definitivo

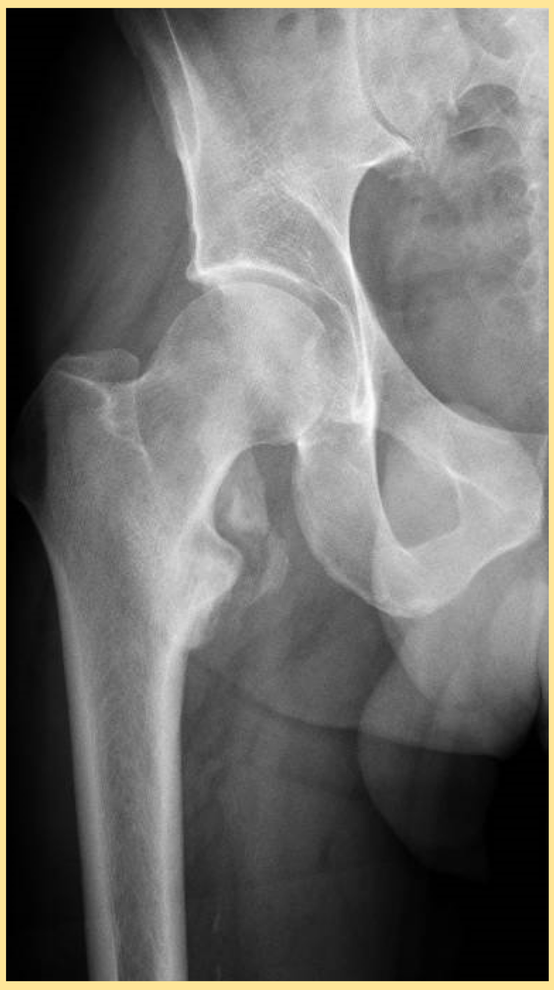

MATERIAL Y METODOLOGÍA

Se presentan los casos de dos pacientes varones de 34 y 54 años de edad con presencia de dolor en cara anterior y región iliaca de miembro inferior de semanas de evolución. Uno con antecedente traumático en evento deportivo. Dolor que se controla con analgesia de primer escalón y a la exploración coincide dolor localizado con leve tumefacción sin disminución del rango articular. Radiografías dentro de la normalidad, se solicitan RMN.

RESULTADOS

RMN que muestran múltiples osificaciones irregulares en el trayecto de la musculatura glútea en el paciente de 34 años y en masa cuadricipital del de 54 años con moderado realce tras la administración de contraste, compatible y diagnóstico de miositis osificante sin necesidad de ampliar el estudio. Se decide tratamiento conservador con control en consulta y analgesia a demanda.

CONCLUSIÓN

La miositis osificante es un cuadro a tener en cuenta en algias localizadas, sobre todo postraumáticas y que no ceden tras varías semanas. Su manejo en la gran mayoría de los casos consiste en control de la autolimitación de la enfermedad y analgesia, siendo muy raro tener que optar por tratamiento quirúrgico. La RMN valorada por radiólogos expertos puede ser diagnóstica.

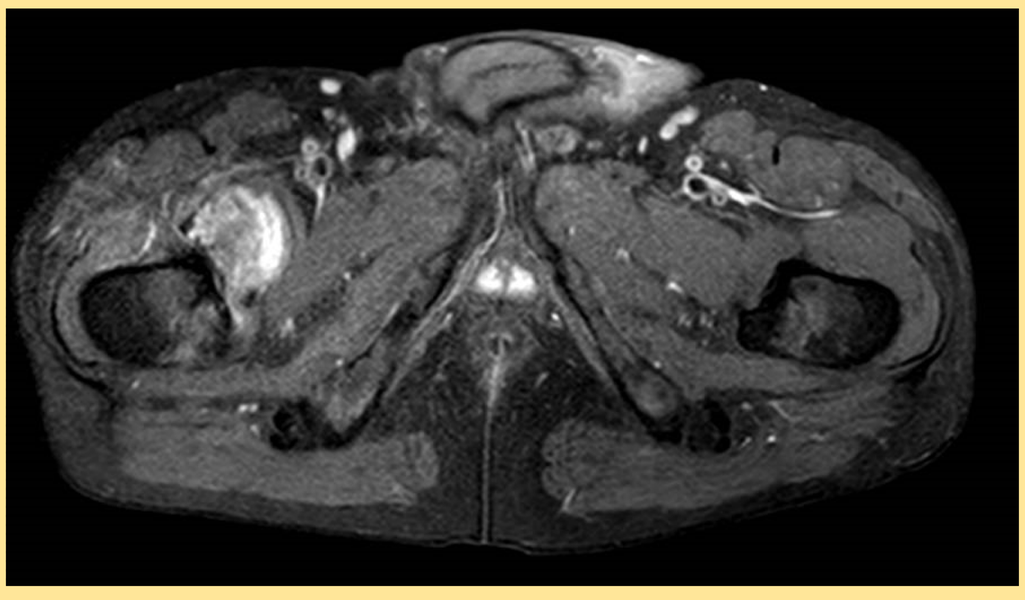

Zachary Devilbiss, DO; Matthew Hess, MD; Garry W.K. Ho, MD, FACSM, FAAFP, RMSK, CIC.Myositis Ossificans in Sport: A Review. Current Sports Medicine Reports. 2018; 17:290-295

Martín Martín. R. Miositis osificante traumática: A propósito de un caso. Rev Pediatr Aten Primaria. 2015;17:347-50

CONGRESO SECOT 56
SOCIEDAD ESPAÑOLA DE CIRUGÍA ORTOPÉDICA Y TRAUMATOLOGÍA