

MALFORMACIÓN ARTERIOVENOSA EN PIE. TRATAMIENTO MEDIANTE COLGAJO ANTEROLATERAL DE MUSLO

Tovar Bazaga M, Pajares Cabanillas S, Crespo Vallejo E, Ballester Quintana S, García-Seisdedos Pérez-Tabernero F, Pérez-Cuesta Llaneras M, Calvo E
Hospital Universitario Fundación Jiménez Díaz
Madrid, España

INTRODUCCIÓN

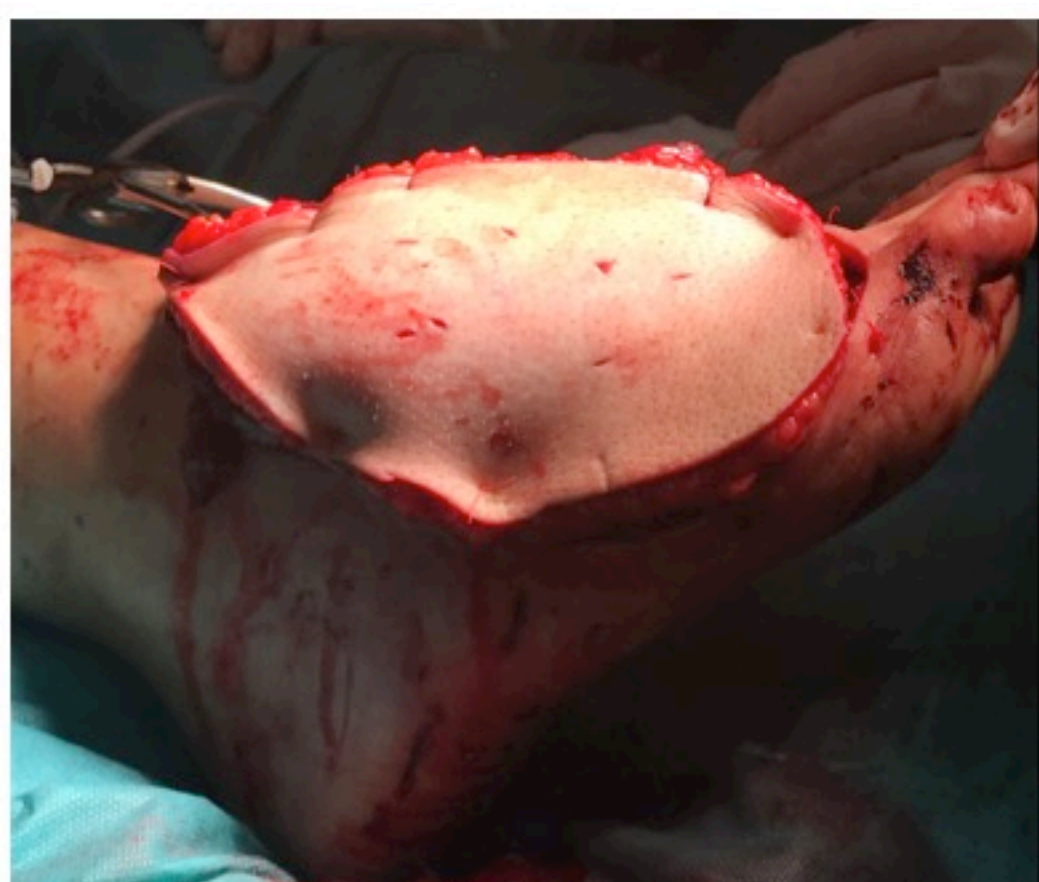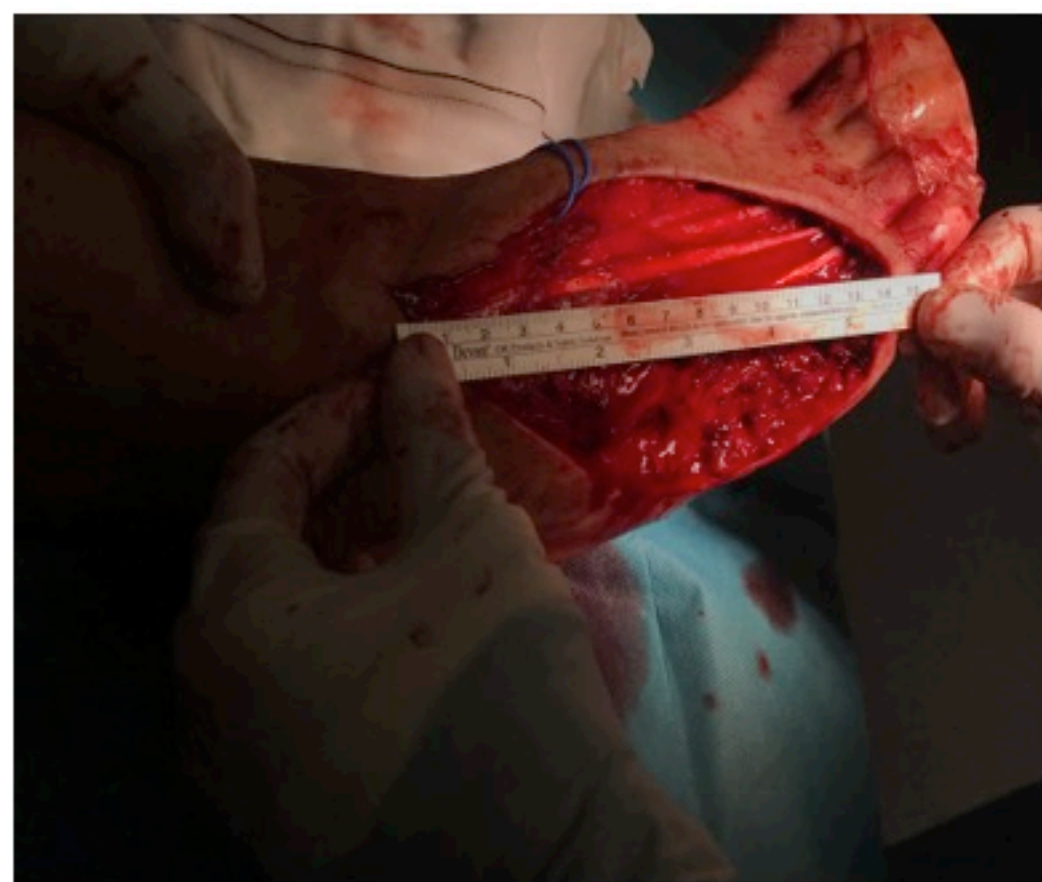
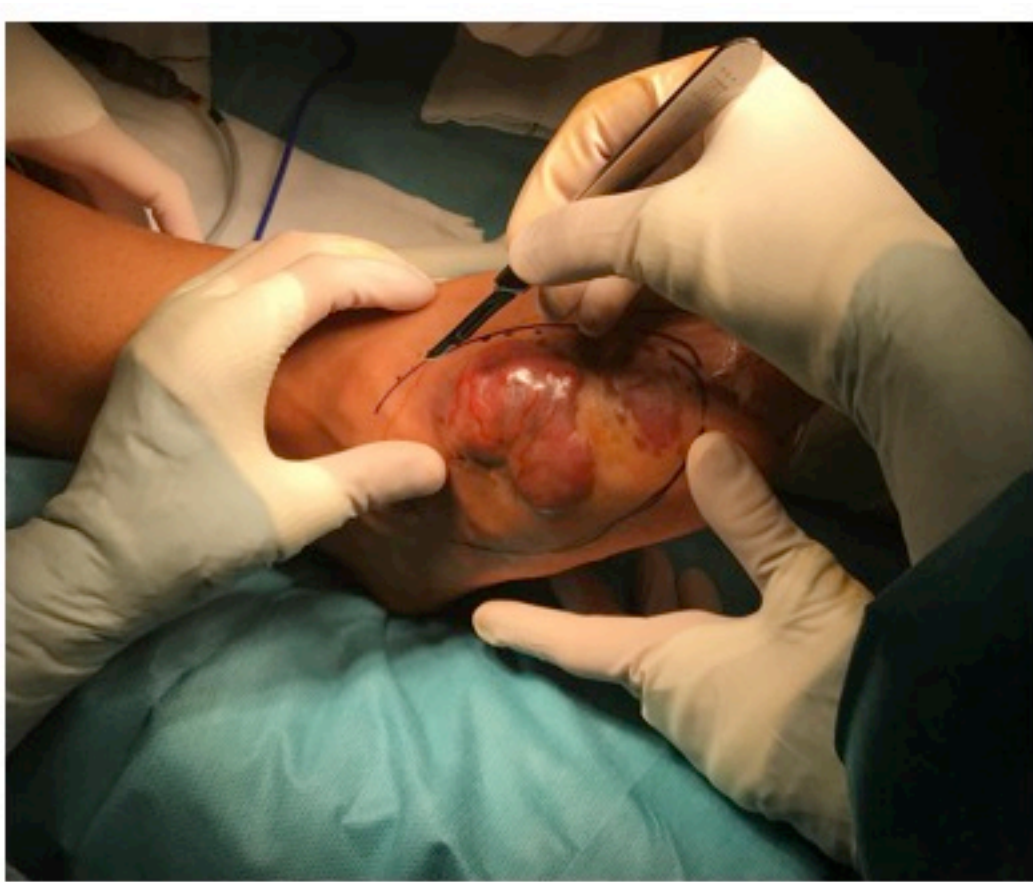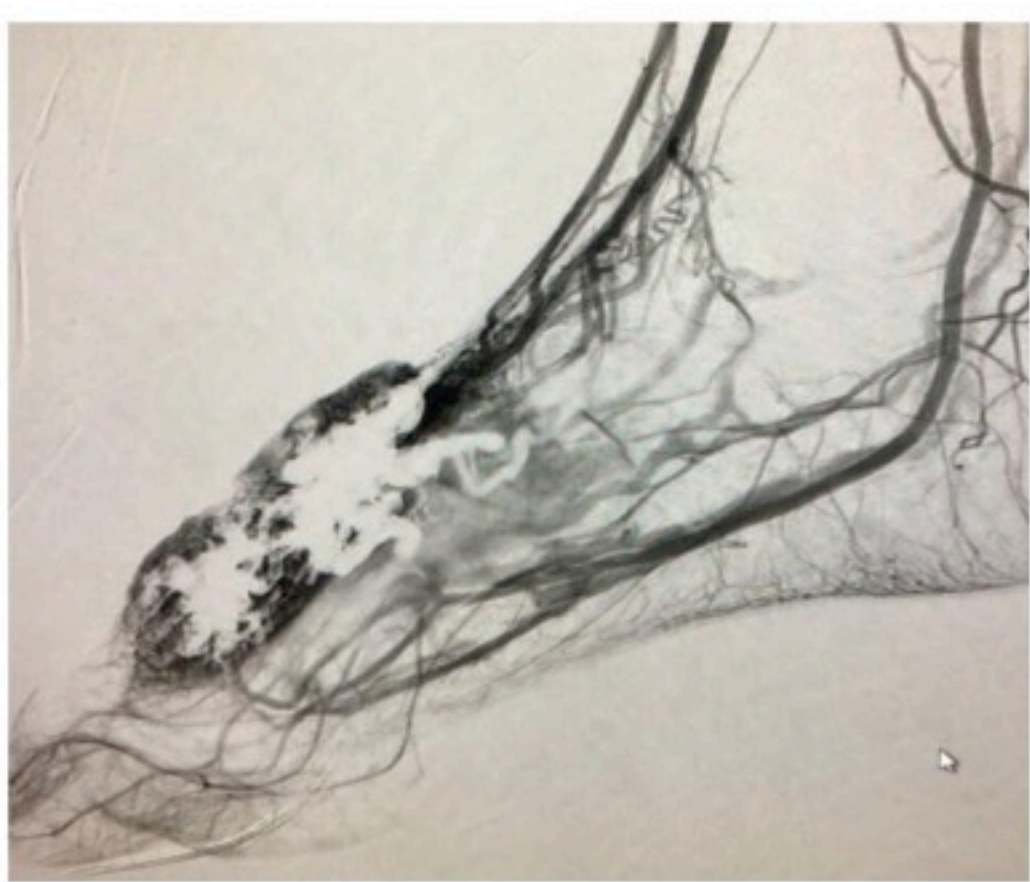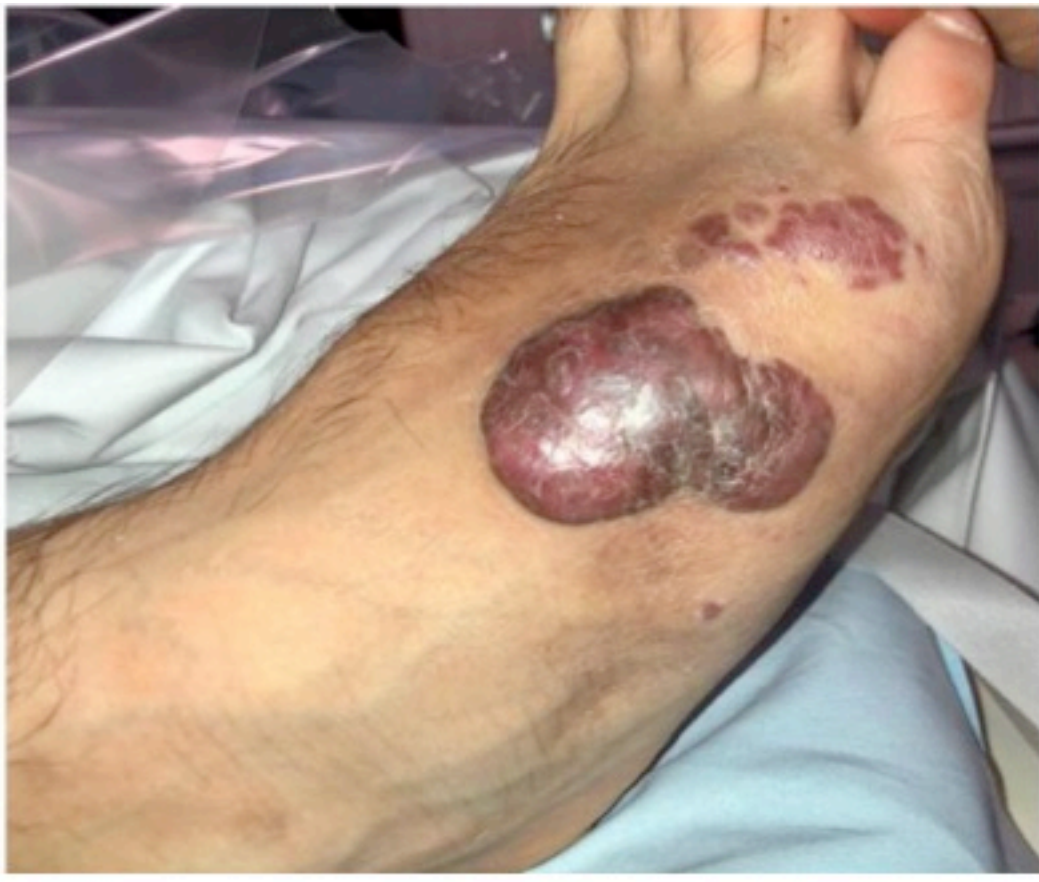Las malformaciones arteriovenosas en extremidades son una **patología poco frecuente**, cuyo tratamiento actualmente está basado en la **microembolización repetida** hasta la resolución total o parcial de la lesión. En los casos en los que no se consigue eliminar esta lesión, se plantea una **cirugía tumoral** de resección radical y **cobertura cutánea posterior**. Una solución ampliamente estudiada es el **colgajo anterolateral de muslo (ALT)**.

OBJETIVO

Resaltar la importancia de la **microcirugía de cobertura cutánea** para determinados casos de MAV, principalmente el colgajo ALT en defectos cutáneos de extremidad inferior.

MATERIAL Y MÉTODO

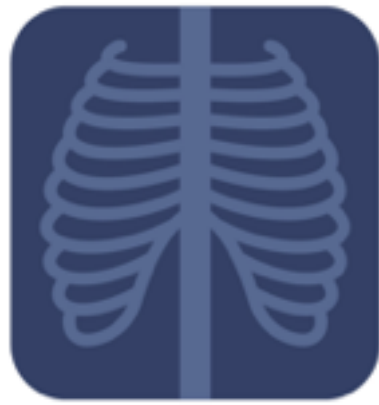Revisión de **paciente de 18 años** diagnosticado de **malformación arteriovenosa de alto flujo** en dorso de pie. Tratado por el Sº de Radiología Intervencionista mediante **dos embolizaciones** parcialmente resolutivas por el tamaño y complejidad de la lesión. Se decidió realizar **exéresis completa** de la tumoración con **cobertura** de la región mediante **colgajo ALT** y **anastomosis en arteria pedia**.



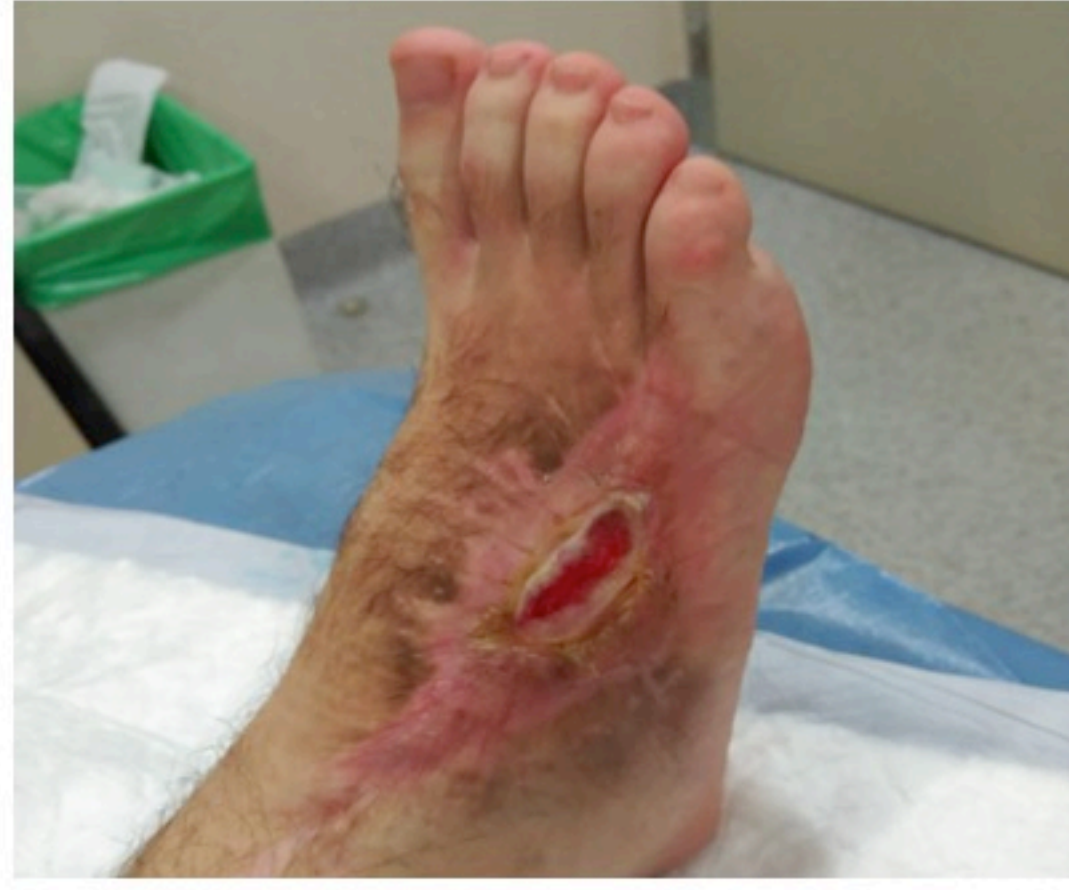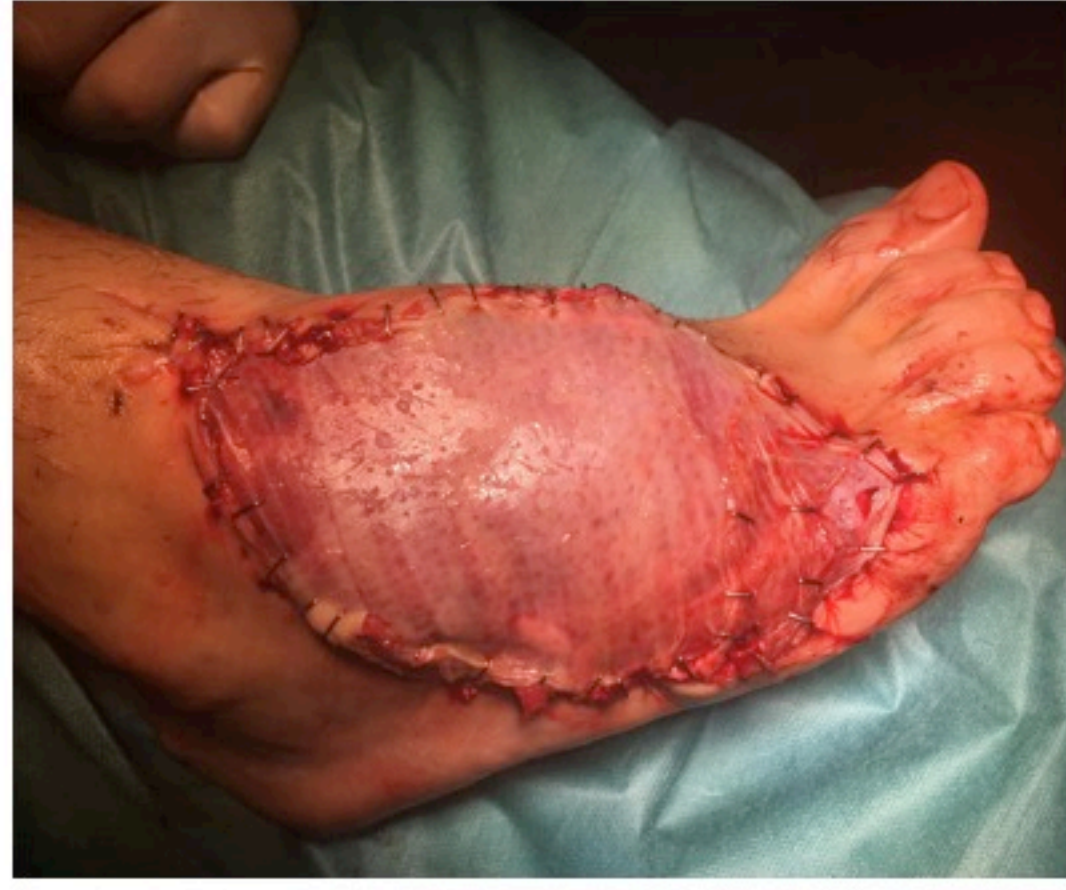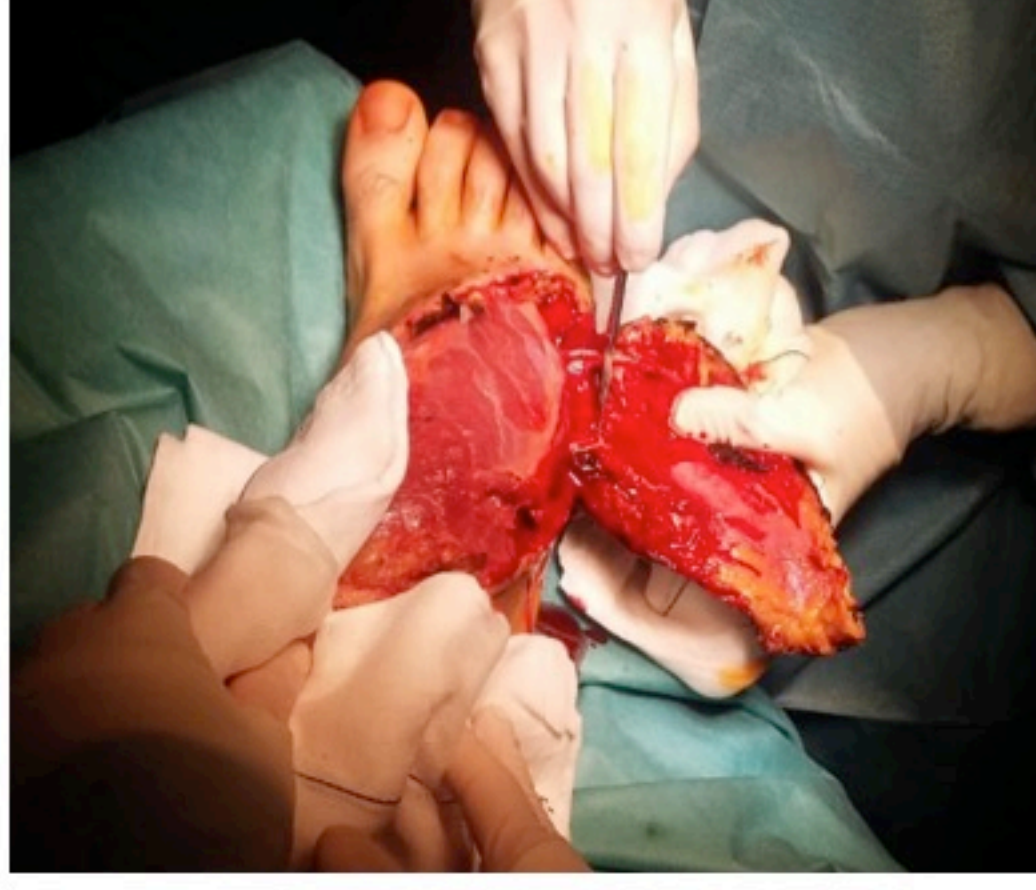
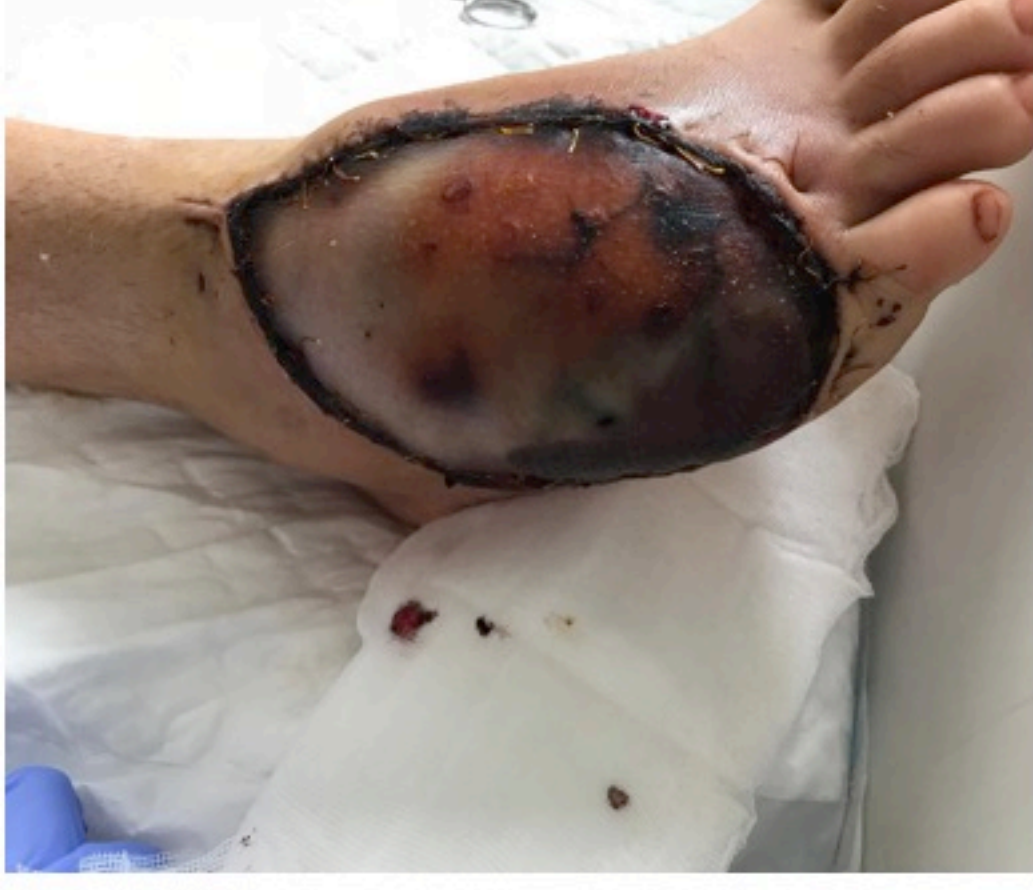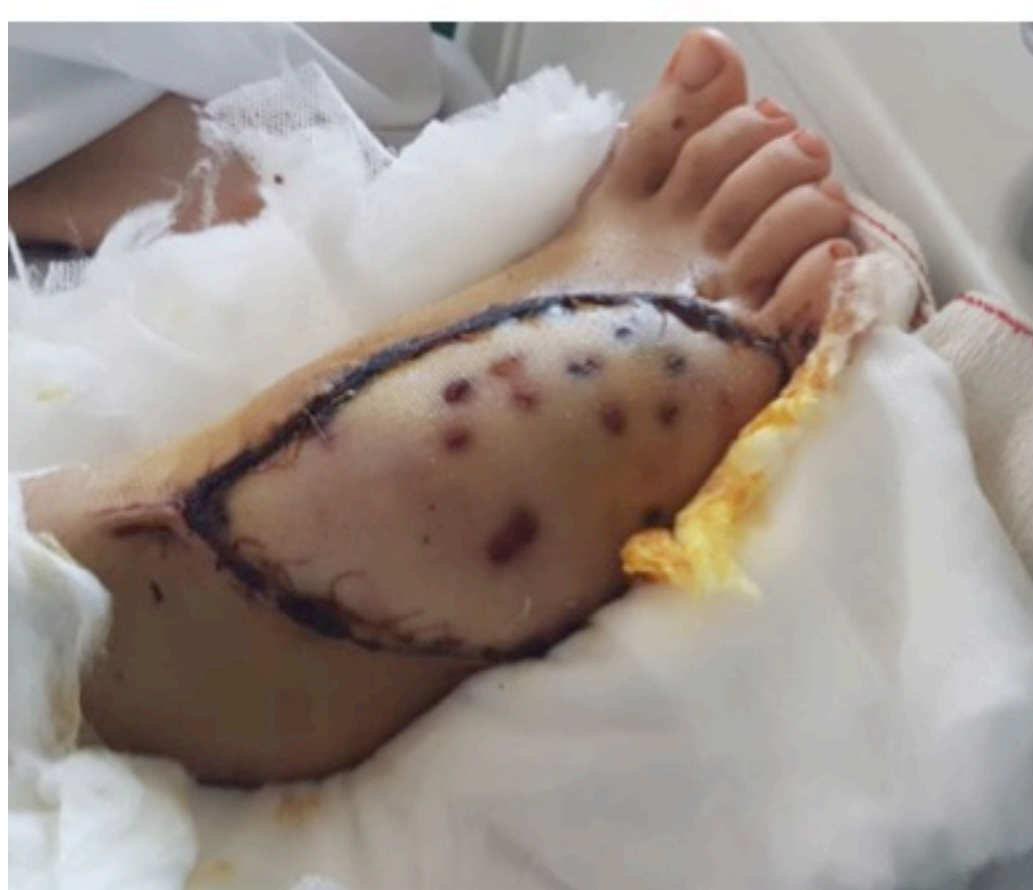RESULTADOS

A los **12 meses de realización de colgajo**

POSTOPERATORIO INMEDIATO	Trombosis de la anastomosis arterial	▶▶▶	Recanalización y nueva anastomosis
A LAS DOS SEMANAS	Necrosis limitada a plano fasciocutáneo (probable fragilidad arterial de las perforantes septales a piel)	▶▶▶	Desbridamiento e injerto cutáneo de espesor parcial
CURAS	Semanales	▶▶▶	Buena evolución clínica y funcional, actividad diaria normal



Se realiza **Angio-TC** de control **sin recidiva** hasta la fecha



CONCLUSIONES

- El colgajo ALT es una alternativa útil y eficaz en la cobertura cutánea de defectos amplios (hasta 25x15 cm) en casos de MAV de tórpida evolución.
- Requiere un seguimiento estrecho para detectar posibles complicaciones perioperatorias y recidivas de la manera más precoz posible.

