

TRATAMIENTO DE TUMOR DE CEÚLAS GIGANTES EN ASTRÁGALO: A propósito de un caso

De Miguel Aparicio FJ.¹, Serrano Montilla J. Torres Coscoyuela M.¹.
¹ Hospital Universitario de Móstoles , Madrid.

INTRODUCCIÓN

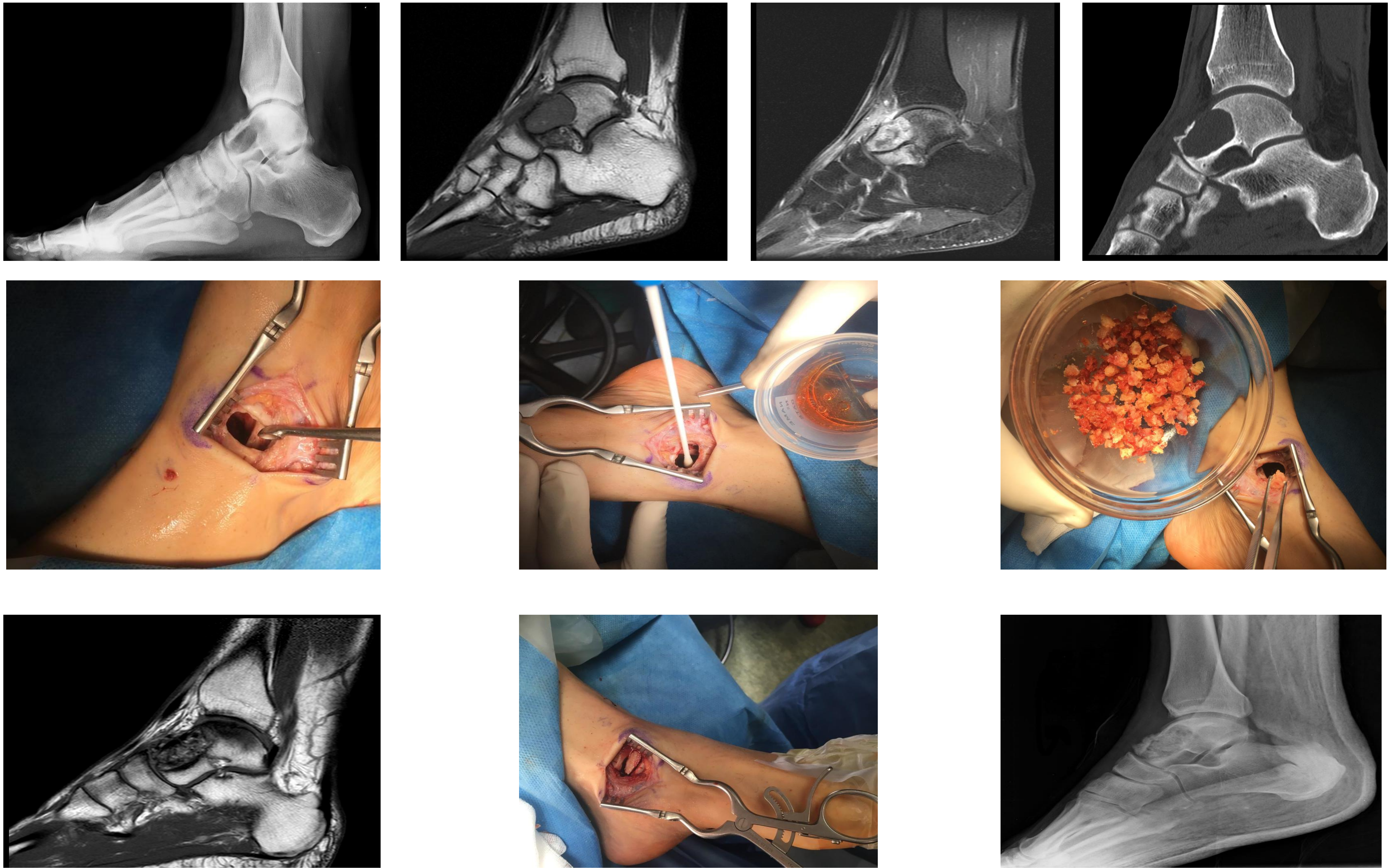
El tumor de células gigantes es un tumor benigno, localmente agresivo, con una recidiva de hasta el 40% que puede malignizar hacia sarcoma (1%) y metastatizar al pulmón (3%). Se asienta principalmente en la epífisis de fémur distal, tibia proximal y radio distal; raramente en los huesos pequeños del pie y tobillo, siendo en el astrágalo excepcional. Afecta con más frecuencia a la tercera década de la vida. A pesar de presentar una imagen radiológica típica, es obligado su biopsia dado su parecido con entidades malignas.

OBJETIVOS

Divulgamos nuestro intento de erradicar un TCG del astrágalo minimizando la morbilidad y la pérdida de función mediante la resección intralesional ampliada y reconstrucción con aloinjerto esponjoso.

MATERIAL Y METODOLOGÍA

Presentamos un varón de 39 años con dolor en tobillo izquierdo de características mixtas (mecánico-inflamatorias), constatándose por radiología convencional, TC y RMN una lesión osteolítica de 3x2 cm en cúpula astragalina de bordes bien definidos, con rectificación de la cortical e intenso edema óseo difuso. Tras la confirmación del diagnóstico mediante biopsia percutánea, se realizó resección intralesional ampliada (curetaje, lavado pulsátil, fresado de alta velocidad y aplicación de fenol), y aloinjerto.



RESULTADOS

Estas neoplasias presentan un comportamiento agresivo y son particularmente desafiantes, incluso después de múltiples cirugías. Las opciones de tratamiento actuales incluyen resección intralesional ampliada y reconstrucción con cemento o injerto. Debido a altas tasas de recurrencia de hasta 50-90% se ha recurrido a coadyuvantes. Aunque la resección ampliada y la cementación es la práctica habitual en TCG de huesos largos por el efecto exotérmico del mismo sobre las células tumorales residuales, al tratarse de un paciente joven, limitamos el riesgo de artrosis y anquilosis articular que conlleva la cementación.

CONCLUSIONES

En nuestro caso de TCG de astrágalo, la resección intralesional ampliada, fenol y reconstrucción con aloinjerto óseo permitió erradicar el tumor, sin recidivas a los 2 años; restaurando la biomecánica articular y preservando su función. El paciente está asintomático actualmente.