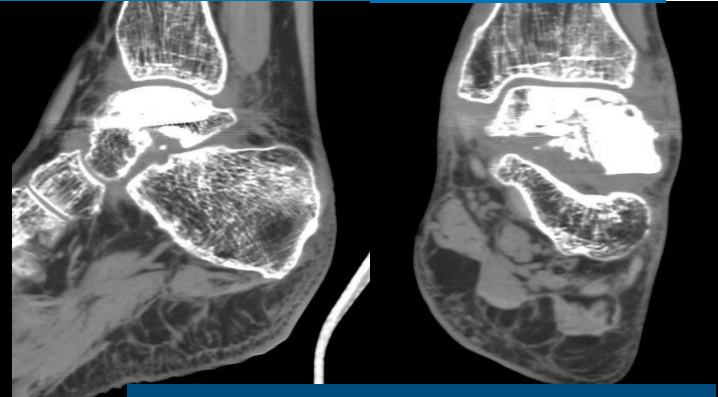
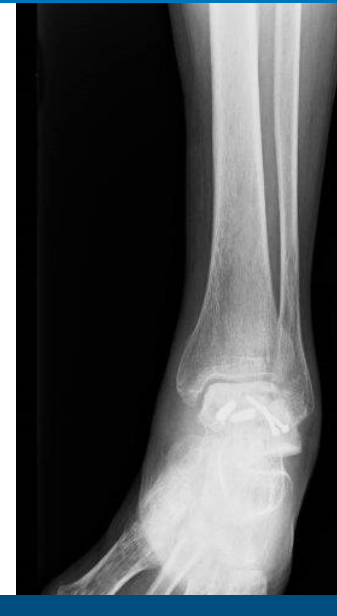
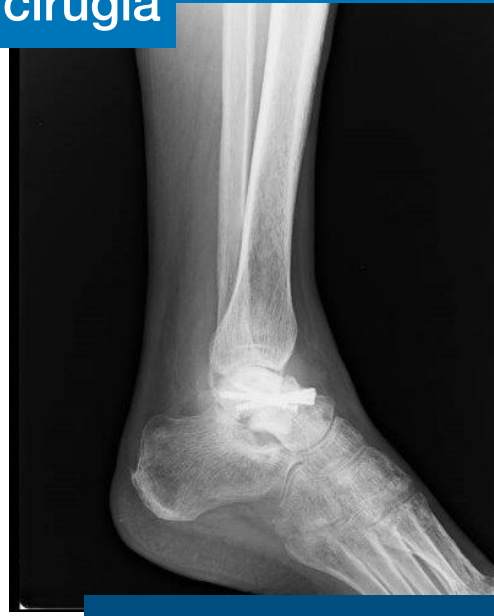
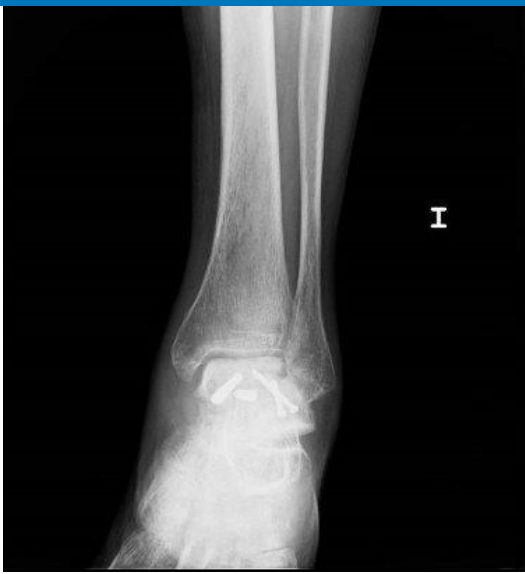Artrodesis tibiocalcánea artroscópica

Rebeca García Barcenilla, Alfredo Villalba Aramburu, Marta Fuente Alonso, Antonio Cruz Cámara, Luis Alejandro Giraldo Vegas, Ciro Santos Ledo,

Varón 54 años. Fractura astrágalo Hawkins II. IQ urgente mediante doble abordaje y RAFI con 4 tornillos canulados

Dolor permanente tras cirugía

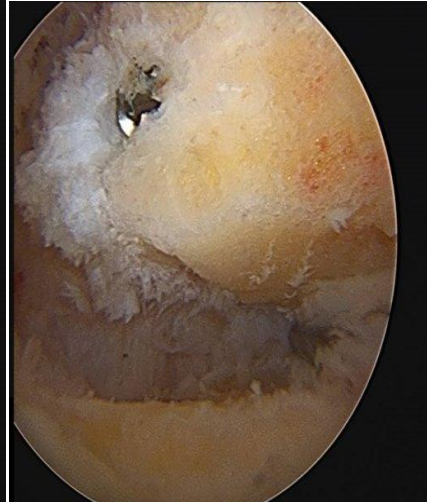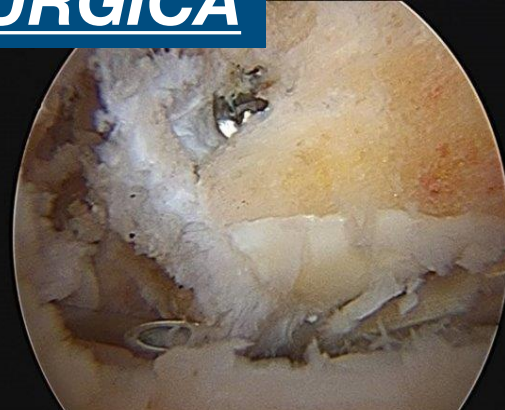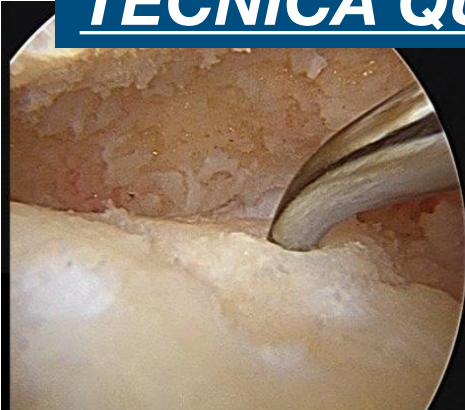
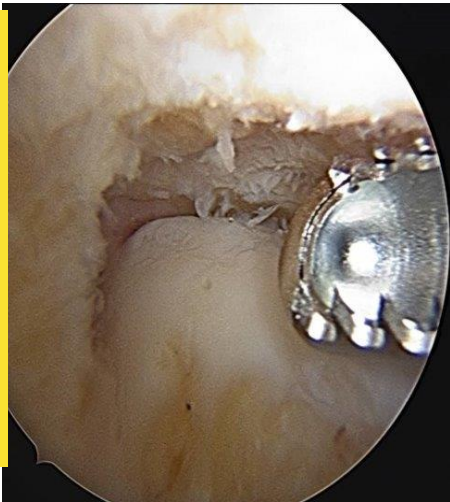


7 meses TAC y Rx:
Pseudoartrosis +
necrosis avascular

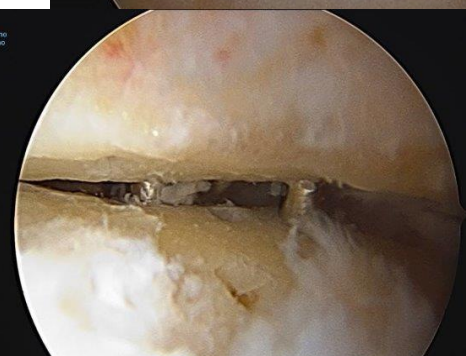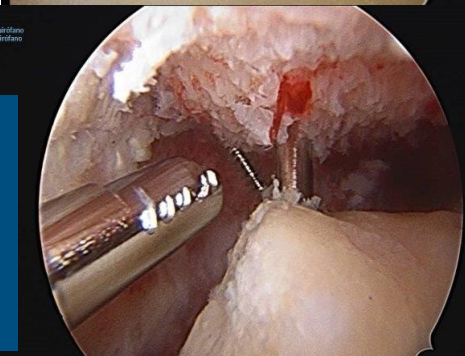
TECNICA QUIRURGICA

1
A
Ñ
O

Post
IQ



Limpieza artroscopia
tibioastragalina y
subastragalina
+ microfracturas

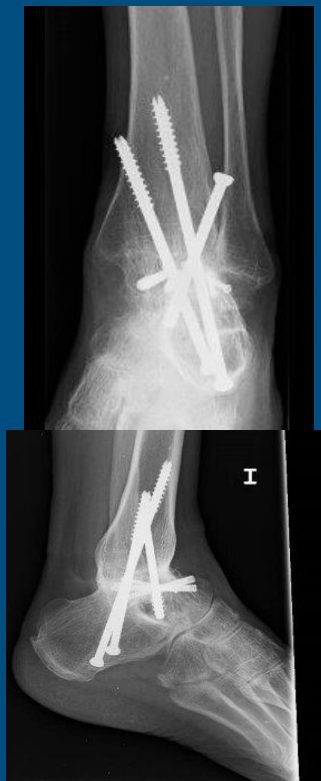

Aporte de aloinjerto +
factores de
crecimiento

Fijación con 3 tornillos canulados de espira parcial

RESULTADOS

- 4 semanas en descarga
- 8 semanas inmovilizado
- 1º año
 - Artrodesis parcial
 - Edemas óseos y dolor
 - Osteopenia parcheada
- 4º año
 - Artrodesis total
 - Asintomático / sin cojera



CONCLUSIONES: La artroscopia tibio astragalina y subastragalina es una técnica compleja y demandante. Entre sus ventajas se encuentra la menor agresión de partes blandas. Así mismo permite preservar la vascularización, consiguiendo mejores tasas de consolidación y disminuyendo las infecciones.