Rodilla negra: a propósito de un caso

Elena María García García, Francisco Peñalver Aguirre, Isabel Medrano Morte, Africa Dakota Lluna Llorens, Bárbara Sánchez Sabater, Víctor Salmerón Martín.
Hospital General Universitario J.M. Morales Meseguer., Murcia, España.

Introducción: La ocronosis endógena o alcaptonuria es una enfermedad autosómica recesiva producida por una insuficiencia de la enzima homogenística oxidasa. Sus manifestaciones clínicas son variadas y sistémicas, pero en lo referente a las articulaciones, provocan una artropatía muy característica.

Objetivo: El objetivo es presentar las imágenes clínicas de un caso clínico de una artropatía poco frecuente que produce una pigmentación muy característica, en nuestro caso, en la rodilla.

Material y Método: Varón de 60 años, de raza asiática, que consulta por gonalgia bilateral, más sintomática la derecha de dos años de evolución. Cómo único antecedente personal refiere hipertensión arterial. Dolor mecánico en compartimento interno y femoropatelar, que empeora al final del día. Clínicamente, genu valgo bilateral, leve derrame articular, cepillo negativo, Zohlen negativo, estable varo-valgo y antero-posterior. Balance articular activo 0-120º. Radiológicamente objetivamos gonartrosis bilateral sobre genu valgo. Pinzamiento externo severo. Tras infiltraciones en otro centro sin mejoría, se decide intervención quirúrgica para artroplastia total de rodilla.

Imagen 1: Fotografía tras la artrotomía interna de rodilla derecha e izquierda previa a la implantación de artroplastia de rodilla.

Resultados: Durante la intervención quirúrgica, se visualiza una pigmentación color negruzca en tendón cuadricipital, sinovial, meniscos y superficie articular, de aspecto carbonizado, frágil, endurecido, con múltiples desprendimientos condrales (Imagen 1 y 2). Se implanta la artroplastia sin incidentes y se envían muestras a anatomía patológica. Ante el diagnóstico anatomopatológico de alcaptonuria, se envía al paciente a medicina interna, que realiza estudio complementario. Como hallazgos destacados encontramos un aumento del ácido homogenístico en orina, lo que confirma el diagnóstico. Se instaura tratamiento con vitamina C, dieta rica en proteínas, y se recomienda abandono del hábito alcohólico. Posteriormente se interviene de la rodilla izquierda.

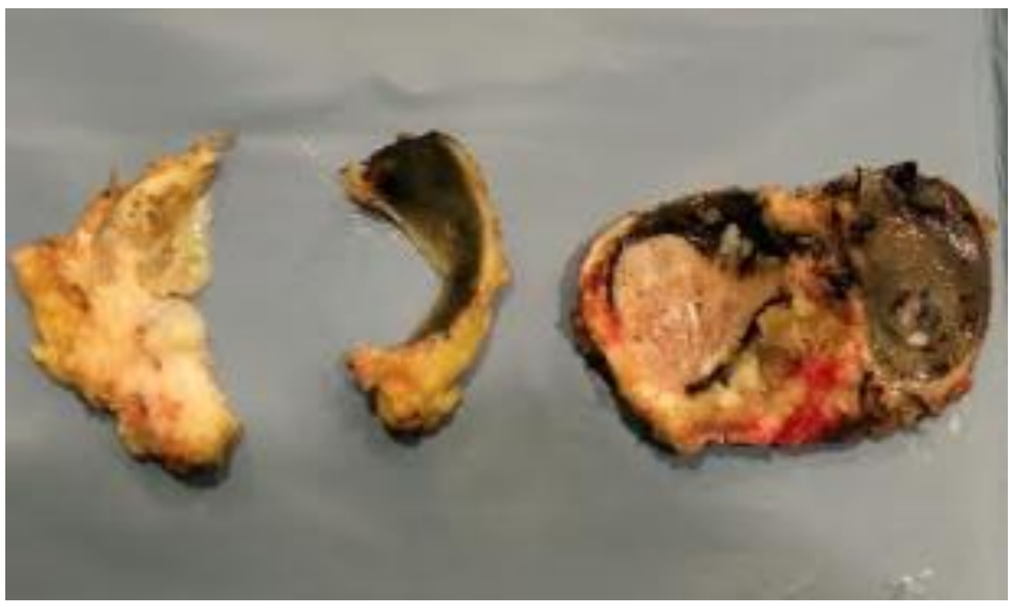

Imagen 2:Fotografia de la osteotomía de tibia, así como de los meniscos.

Conclusión: La alcaptonuria es una enfermedad poco conocida por el traumatólogo, pero debemos pensar en ella ante el hallazgo de pigmentación negruzca en sinovial, meniscos, cartílago y o tendón. Es una enfermedad sistémica, que actualmente carece de tratamiento específico, pero puede causar artropatía severa tanto axial como de grandes articulaciones, tendinitis o roturas tendinosas, hernias discales, cálculos renales, valvulopatías cardíacas, arteriosclerosis, sordera...Por lo que es importante su diagnóstico.

Los autores declaran no presentar conflicto de intereses.