


Rotura Bilateral de Aquiles en paciente en tratamiento con Levofloxacino

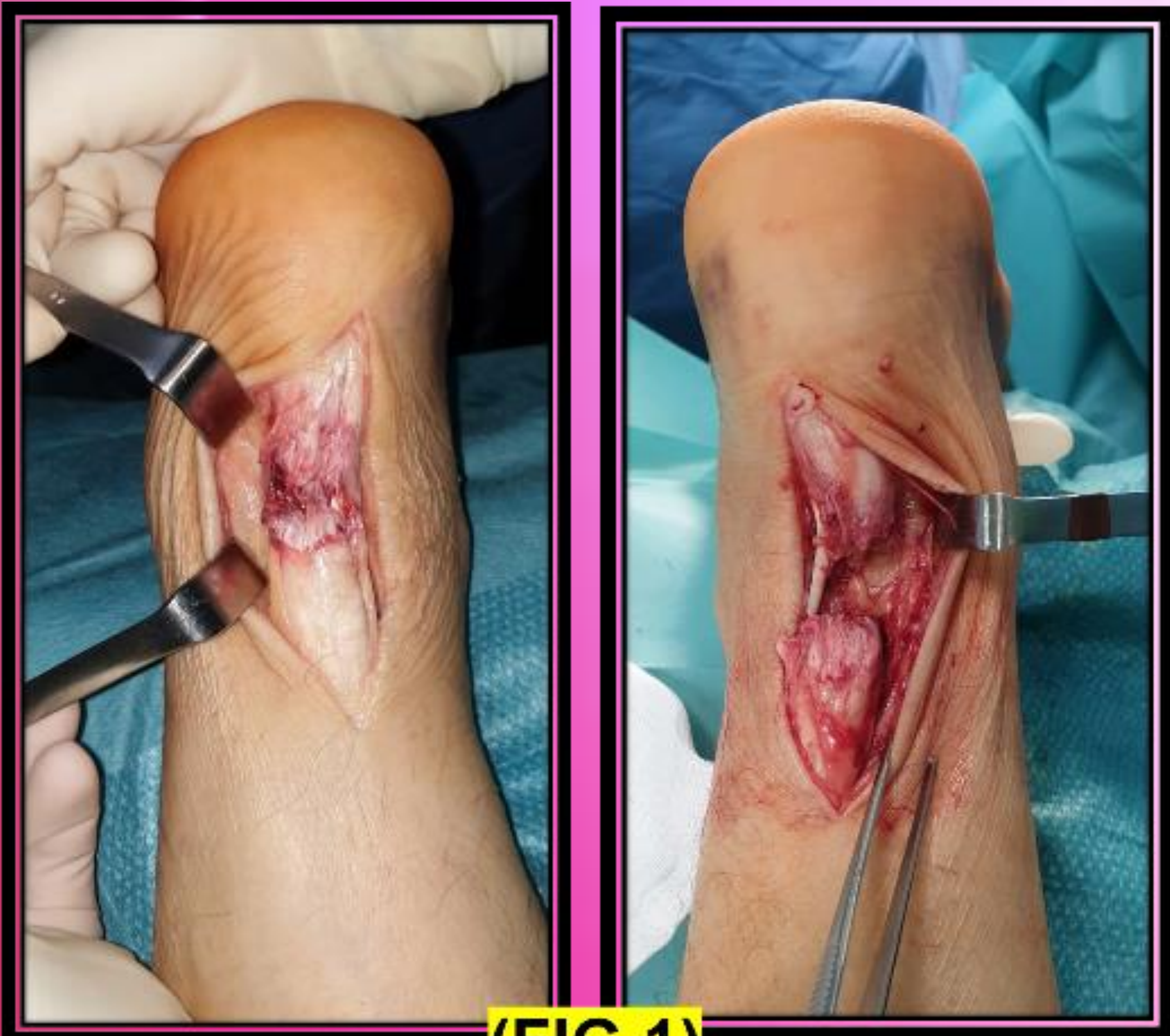Factores de riesgo, prevención y tratamiento



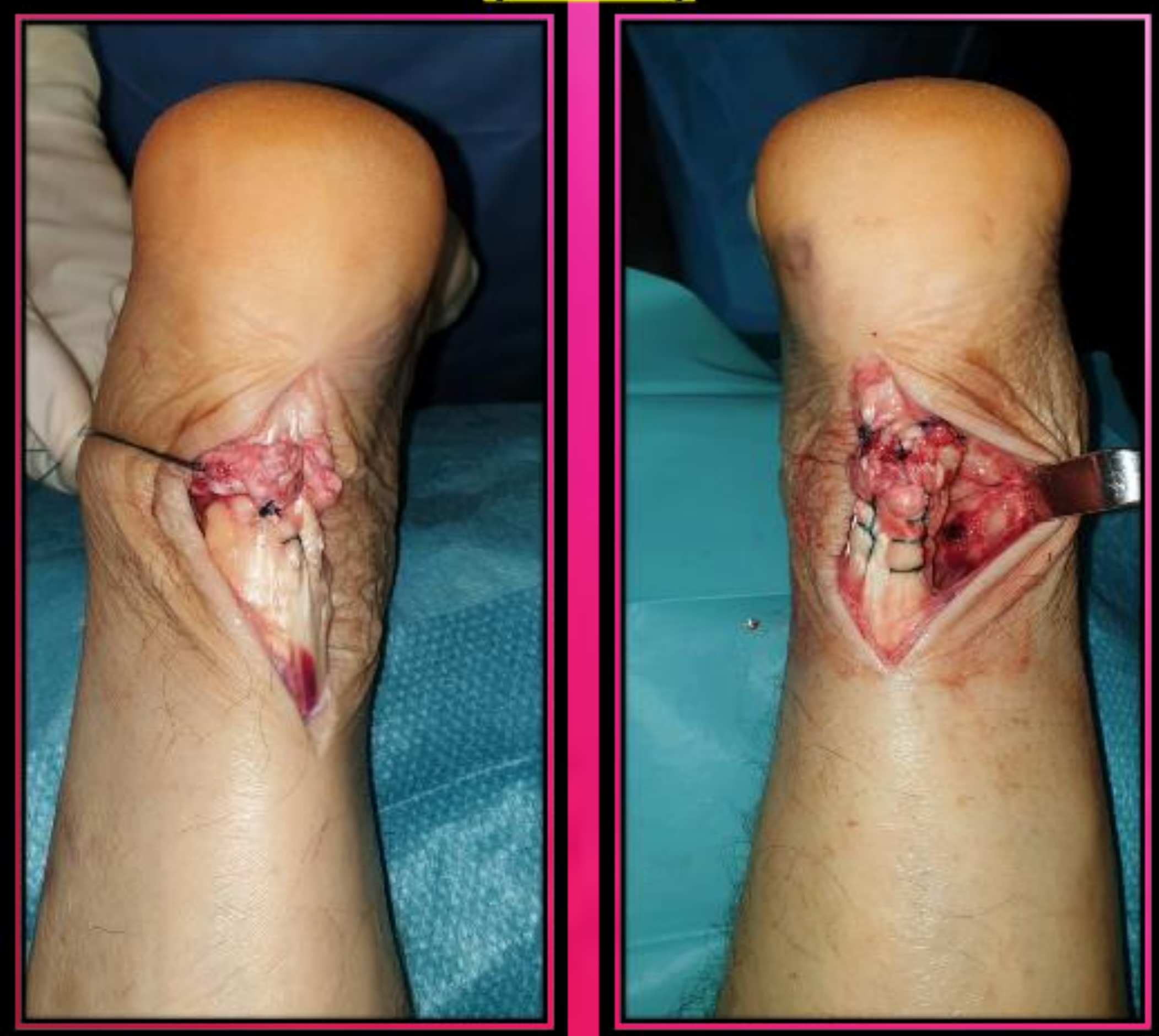Hospital Universitario de Gran Canaria Doctor Negrín
Autores: A. Suárez, L. García, I. Beirutti, J. Mata, J. Rivero, O. Benavides



Las lesiones tendinosas asociadas a consumo de quinolonas, aunque raras, han sido documentadas desde inicios de la década de 1980, sin embargo, el número de lesiones aumenta cuando añadimos otros factores de riesgo. En esta ocasión presentamos caso de rotura bilateral aquilea inducidas por consumo de fluoroquinolonas en paciente de riesgo, con el fin de prevenir y detectar precozmente futuros casos y ofreciendo un tratamiento adecuado cuando nos encontramos ante pacientes con dicha entidad



(FIG 1)



MATERIALES Y MÉTODOS

Varón de 70 años, con antecedentes de EPOC GOLD II e IRC, que tras exacerbación tratamiento con Levofloxacino 500mg V.O, tras 72 horas, comienza con dolor localizado bilateralmente en inserciones aquileas distales. Diez días después, acude a Urgencias por dolor reagudizado e impotencia funcional, signo de hachazo bilateral y Thompson +. Se realiza ecografía objetivándose rotura del 80% en MII y 50% en MID.

Realizamos intervención quirúrgica en un tiempo, desbridamiento, refrescado y sutura termino-terminal (Krakow doble) en el MII. Debido a su mayor entidad, en el MID se realiza sutura tipo Kessler con refuerzos coronales, asociada en ambos casos a adhesivo tisular y cierre de peritenon (FIG 1).

RESULTADOS

Tras 24 horas de ingreso y primera cura, se procede a alta hospitalaria, manteniendo Férulas Suropédicas en Equino bilaterales (2 semanas), posteriormente se realiza cambio de férula a 90º plantigrado.

Tras 4 semanas, se decide colocación bilateral de Ortesis (Walker), inicio de deambulación según tolerancia y comenzar ejercicios propioceptivos. A las 8 semanas comienza tratamiento rehabilitador y deambulación con calzado deportivo.

Confirmamos alta con fin del seguimiento tras 16 semanas, consiguiendo rango articular completo y buena tolerancia a la deambulación (FIG 2).

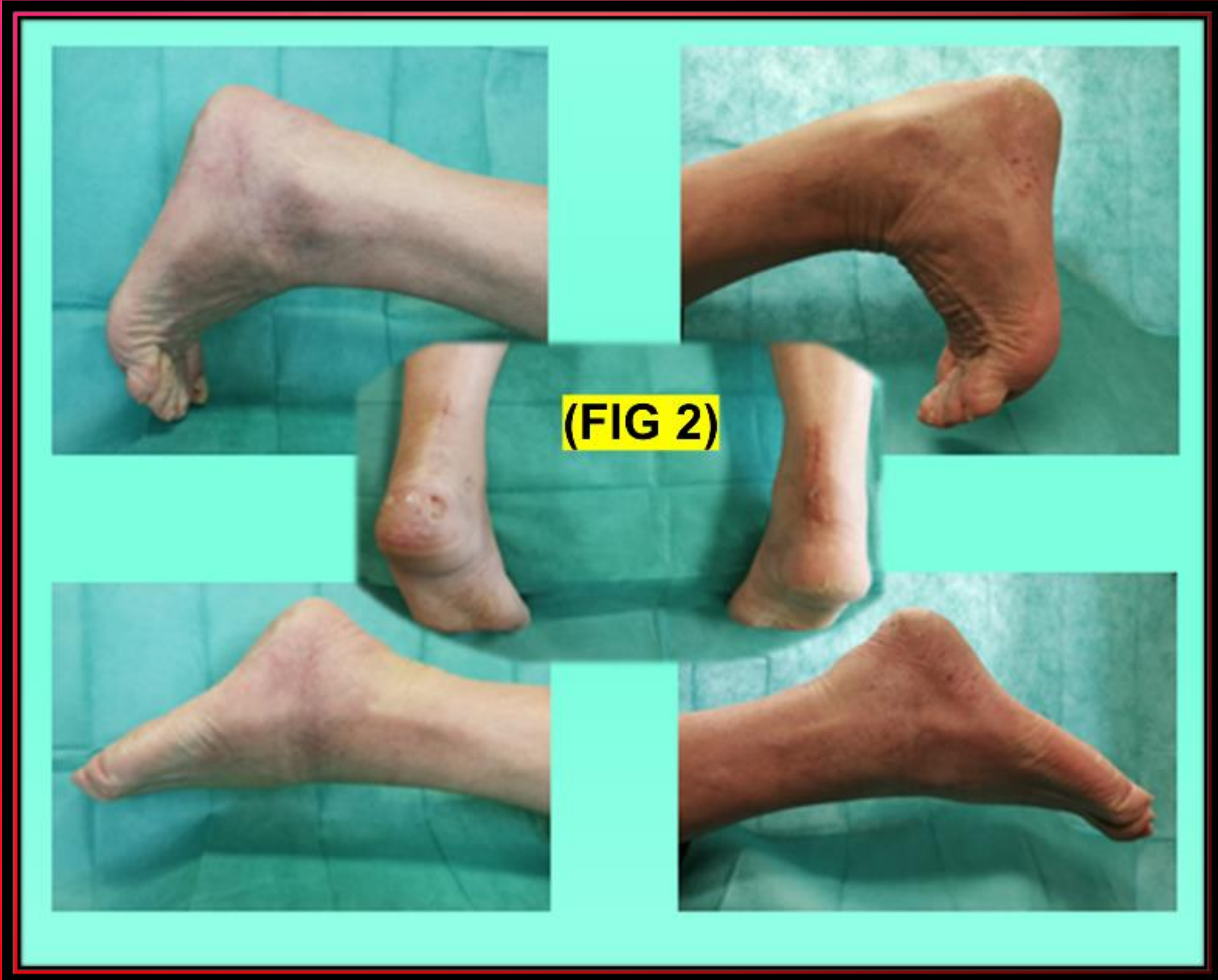CONCLUSIONES

Esta complicación se presenta en pacientes >60 años con EPOC moderado/severo, con consumo crónico de corticoides, degeneración propia de la edad y en muchas ocasiones, a insuficiencia renal asociada, siendo necesario el ajuste de su dosis según filtrado glomerular.

El tratamiento quirúrgico con desbridamiento, asociado a trabajo rehabilitador temprano se considera de elección en aquellos pacientes con roturas bilaterales o con moderada-alta demanda funcional, proporcionando una recuperación temprana y mejores resultados funcionales.

BIBLIOGRAFÍA

1. Van der Linden P, Sturkenboom M, Herings R, Leufkens H, Rowlands S, Stricker B. Increased Risk of Achilles Tendon Rupture With Quinolone Antibacterial Use, Especially in Elderly Patients Taking Oral Corticosteroids. Archives of Internal Medicine. 2003;163(15):1801.
2. Morales D, Slattery J, Pacurariu A, Pinheiro L, McGettigan P, Kurz X. Relative and Absolute Risk of Tendon Rupture with Fluoroquinolone and Concomitant Fluoroquinolone/Corticosteroid Therapy: Population-Based Nested Case-Control Study. Clinical Drug Investigation. 2018;39(2):205-213



(FIG 2)

