

NEUMOTÓRAX TRAS ARTROSCOPIA DE HOMBRO: A PROPÓSITO DE UN CASO

INTRODUCCIÓN

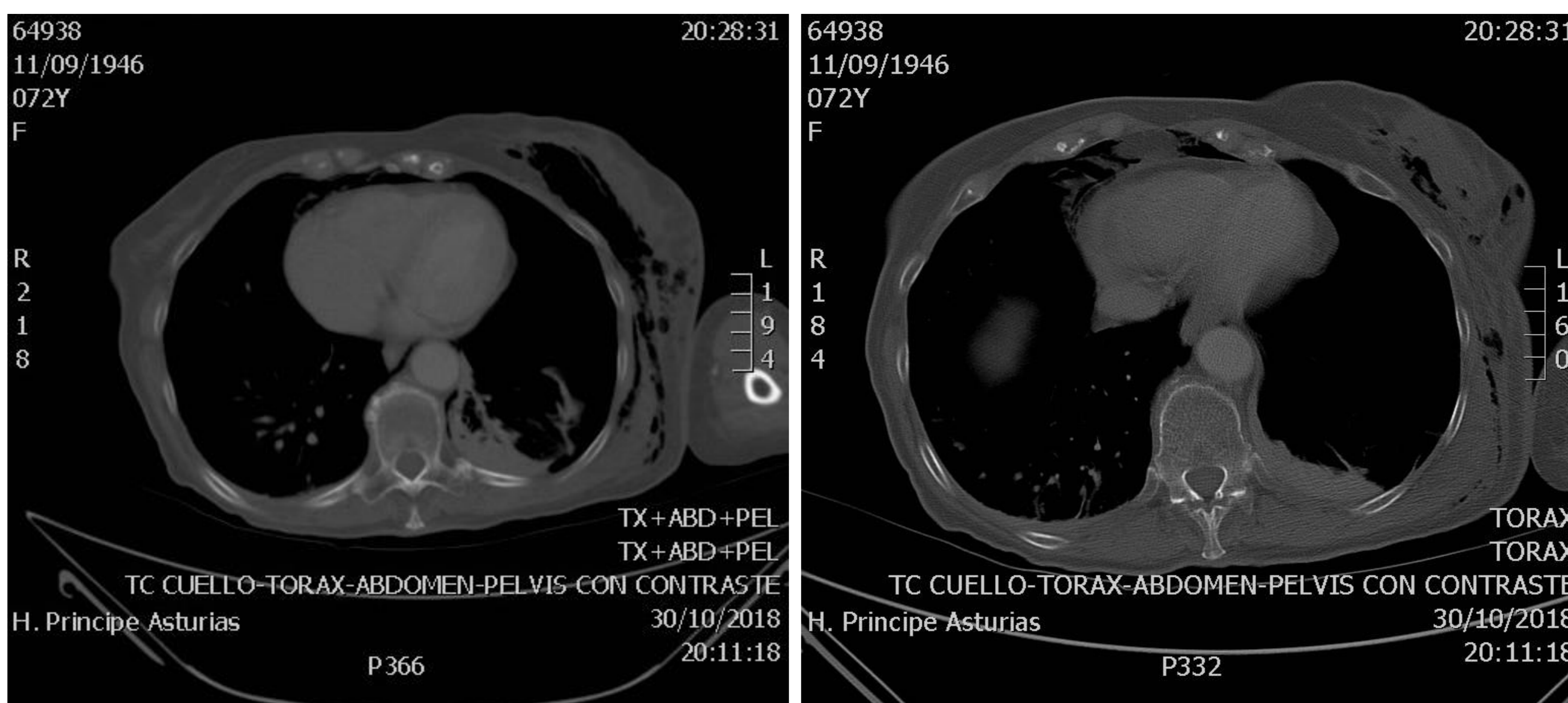
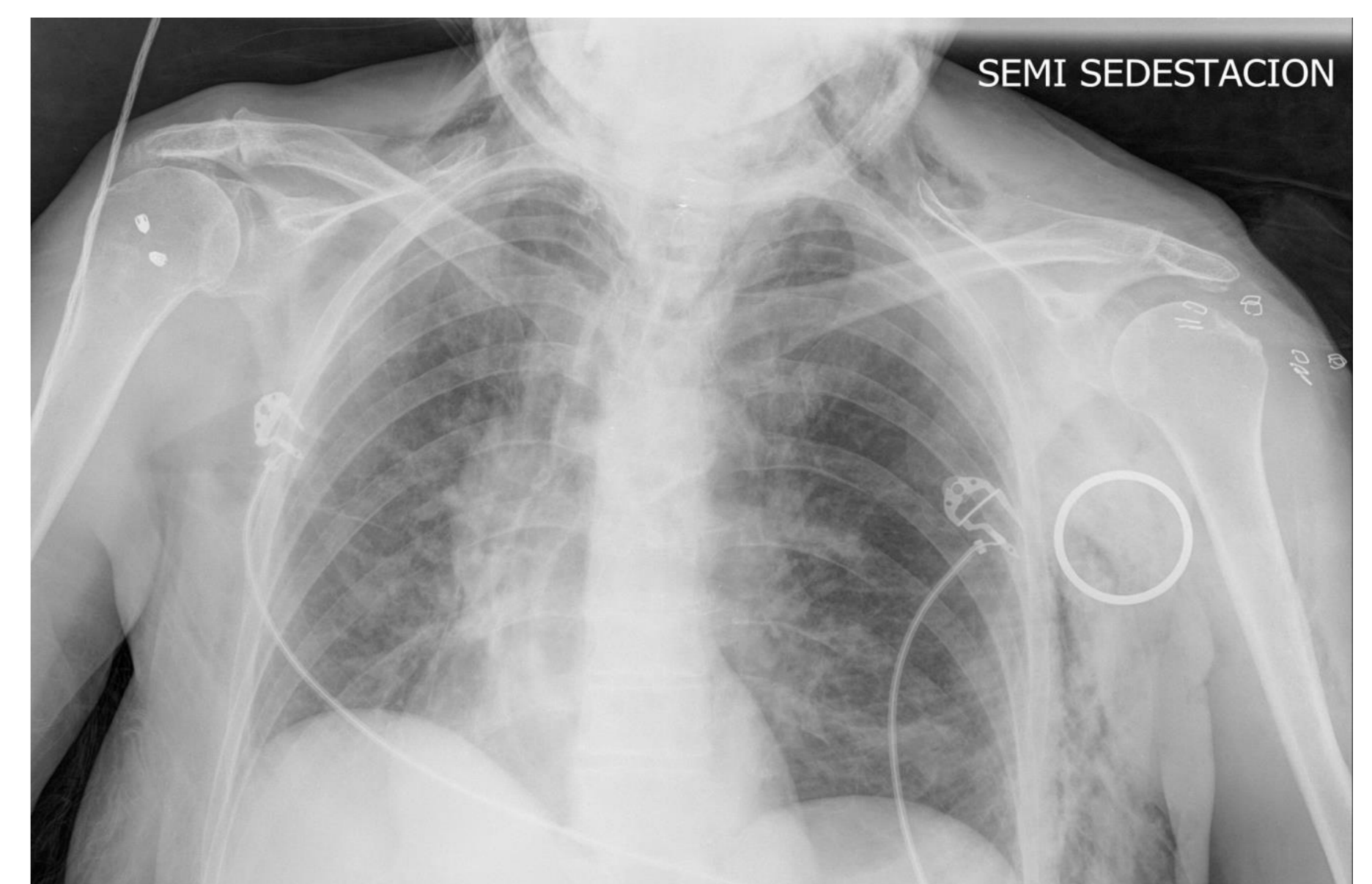
- ❖ Son infrecuentes los casos de neumotórax tras una artroscopia de hombro.
- ❖ Factores de riesgo: comorbilidad respiratoria (tabaquismo, enfermedad pulmonar, neumotórax previo o traumatismo torácico), procedimiento quirúrgico y anestésico.

OBJETIVO

Revisión bibliográfica a propósito de un caso para determinar factores de riesgo y mecanismos patógenos.

MATERIAL Y MÉTODO

- ❖ Mujer de 72 años con dolor crónico de hombro izquierdo de 2 años de evolución. Antecedentes: HTA, DL, insuficiencia mitral leve asintomática, no consumo de tabaco ni alcohol.
- ❖ En resonancia magnética se observa rotura de supraespinoso e infraespinoso.
- ❖ Tras fracasar el tratamiento conservador se decide reparación artroscópica mediante anestesia general.



RESULTADOS

- ❖ A las 6 horas postquirúrgicas: enfisema subcutáneo bilateral en tórax, cuello y cara, sin clínica respiratoria.
- ❖ Radiografía sin hallazgos, el TAC confirma el diagnóstico.
- ❖ Colocación de tubo de drenaje endotorácico con evolución favorable.

CONCLUSIÓN

- ❖ Mecanismos patógenos:
 - Ruptura alveolar: causa más frecuente. Producida por ruptura de bullas subyacentes.
 - Ruptura de la pleura visceral: por barotrauma durante la intubación y ventilación.
 - Ruptura de la pleura parietal: por distensión subacromial, uso de diatermia y bloqueo interescalénico.
- ❖ Diagnóstico de sospecha: deterioro inesperado en la oxigenación.
- ❖ Diagnóstico de confirmación: tomografía computarizada.
- ❖ La información preoperatoria, rápido reconocimiento y tratamiento correcto son mandatorios.

BIBLIOGRAFÍA

- Leander-Olsson O, Borglund-Hemph A, Jakobsson J. Pneumothorax following shoulder arthroscopy under combined regional and general anaesthesia: A case report. International Journal of Surgery Case Reports. 2016;24:73-76.
- Kim J, Choi M, Jeon Y, Lee J. Chest wall swelling and pneumothorax after shoulder arthroscopy. Medicine. 2017;96(21):e7020.
- Shariyate MJ, Kachooei AR, Ebrahimzadeh MH. Massive Emphysema and Pneumothorax Following Shoulder Arthroscopy under General Anaesthesia: A case report. Archives of Bone and Joint Surgery. 2017;5:459.
- Bamps S, Renon D, Nijs S, Sermon. Pneumothorax after Shoulder Arthroscopy: A Rare but Life-threatening Complication. Journal of Orthopaedic Case Reports. 2016;6(4):3-5.

Martín Núñez, P.; Pareja Esteban, J.A.; Martín Gorroño, F.; Plasencia Arriba, M.A.

