

AMPUTACIÓN ESTÉTICA DEL 4º METACARPIANO TRAS

INFECCIÓN EN LESIÓN POR DEGLOVING

Madero de la Fuente L, Izquierdo Santos AD, Correa Gámiz JJ.
Hospital Virgen de la Luz (Cuenca)



INTRODUCCIÓN

La amputación de todo un metacarpiano puede estar indicada tras un traumatismo, una infección, un reimplante fallido, o en la reconstrucción de una mano con deficiencias congénitas. Suele ofrecer buenos resultados estéticos y funcionales.

Respecto a la técnica quirúrgica, se prefiere realizar la resección de todo el radio sin transposición para evitar complicaciones tales como la pseudoartrosis o la necesidad de una inmovilización postoperatoria prolongada.

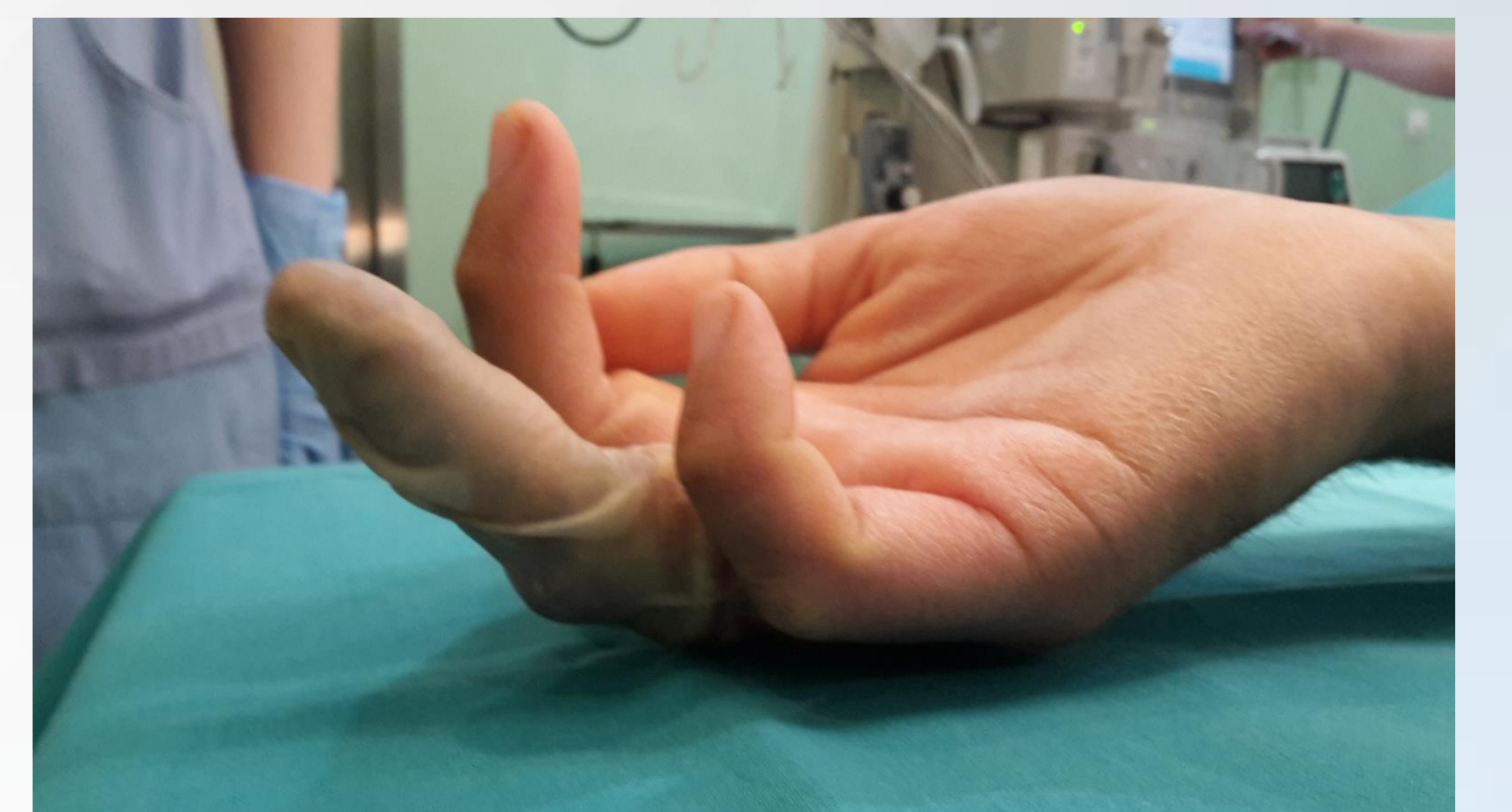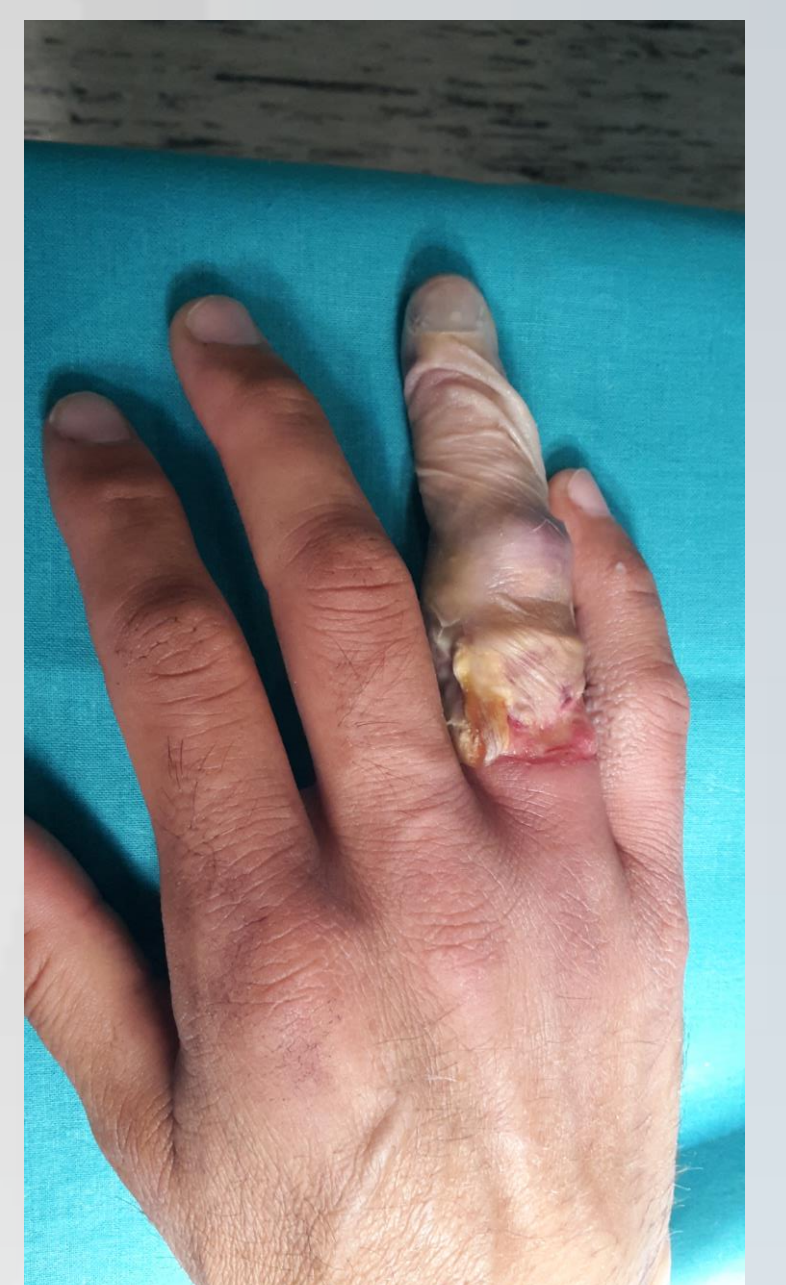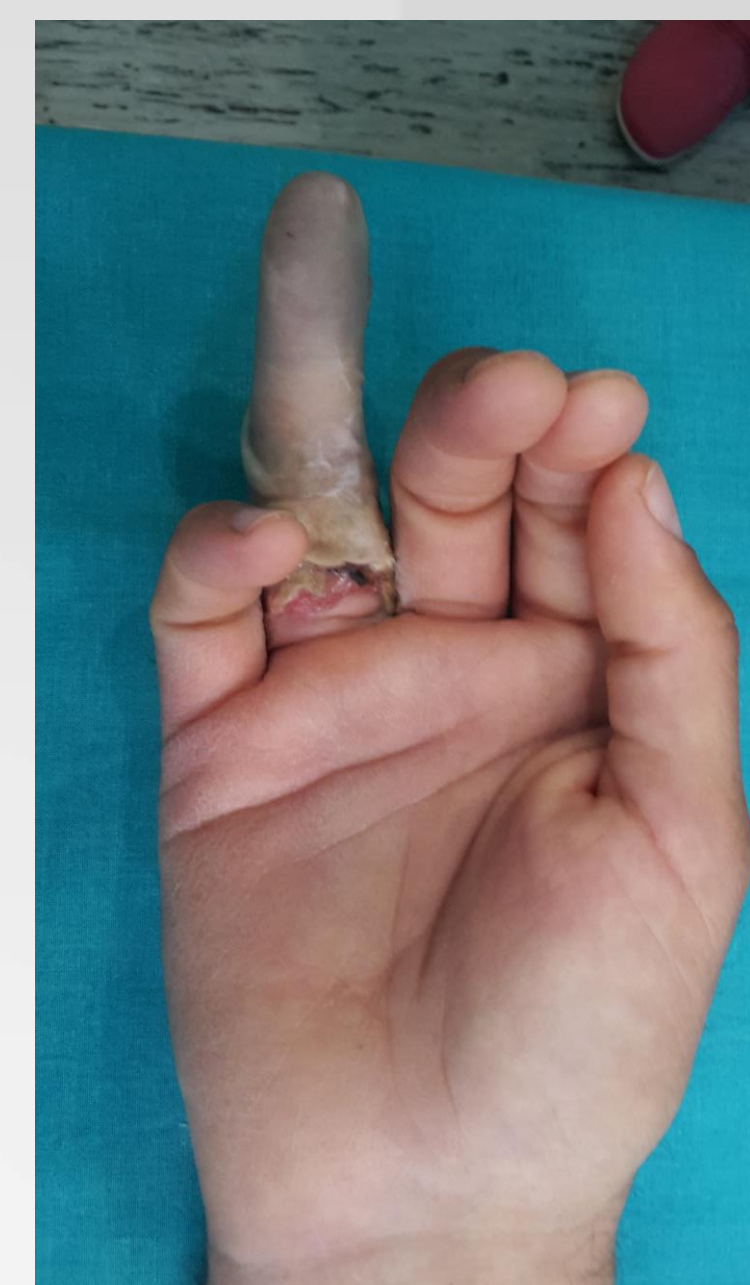
Se presenta el caso de un paciente con infección tras un degloving del 4º dedo de la mano, que precisó amputación del mismo.

MATERIAL Y MÉTODO

Se trata de un varón de 45 años, con antecedentes psiquiátricos, que acude al Servicio de Urgencias por herida en 4º dedo de mano derecha por degloving, de varios días de evolución.

A la exploración física se aprecia 4º dedo de aspecto necrótico, con herida circunferencial en la base del mismo, supuración purulenta, mal olor y ausencia de signos vitales.

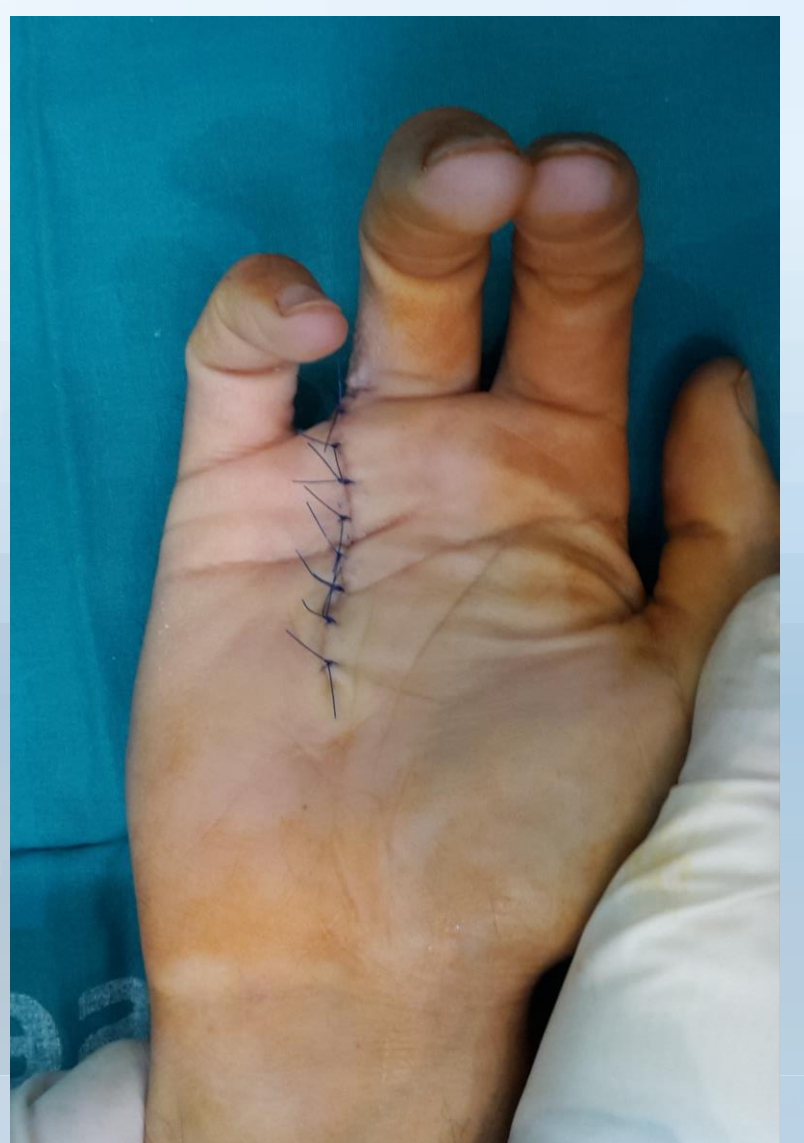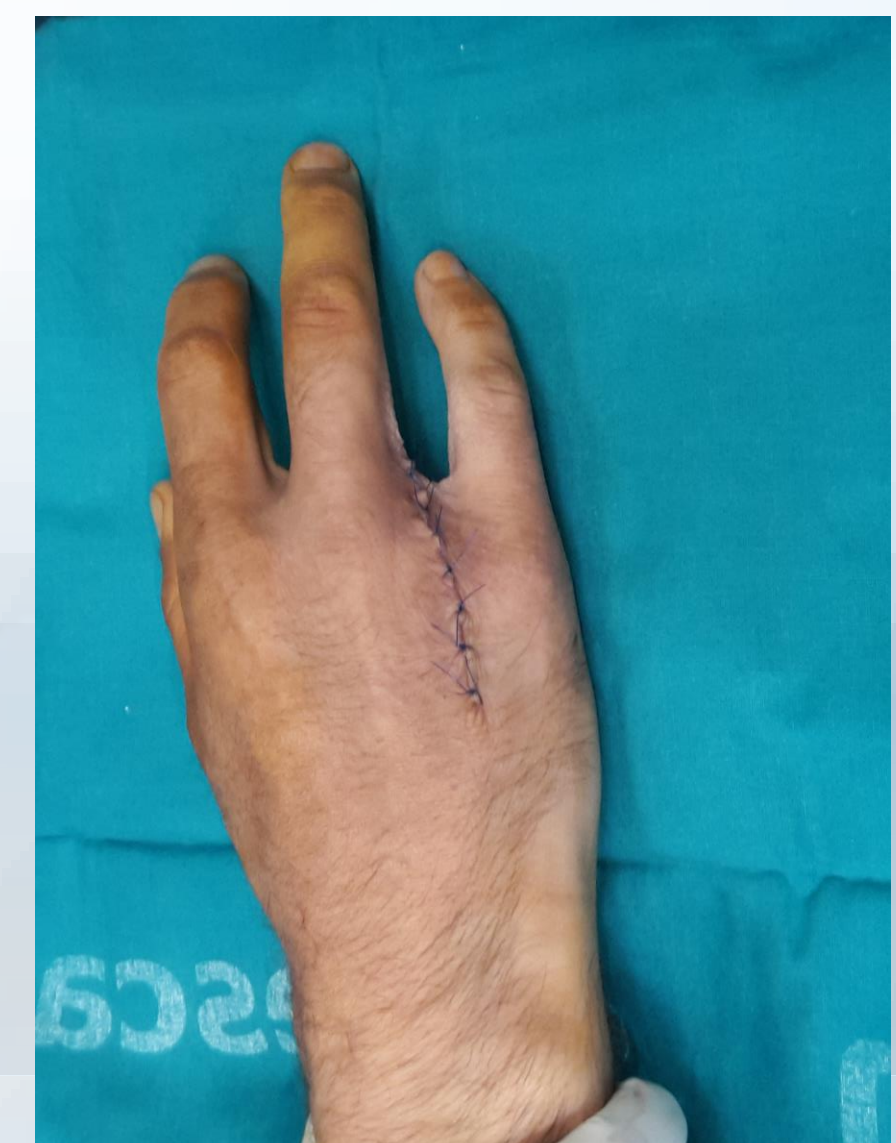Ante la inviabilidad del dedo afecto se decidió, previa autorización judicial, tratamiento quirúrgico mediante amputación estética del 4º dedo junto con el metacarpiano correspondiente.



RESULTADOS

El paciente evolucionó satisfactoriamente tras la cirugía. Solamente presentó infección superficial de la herida quirúrgica en el postoperatorio inmediato, que evolucionó favorablemente con tratamiento antibiótico.

El paciente presenta una mano completamente funcional, sin restricciones para sus actividades de la vida diaria y laborales.



CONCLUSIONES

La amputación de todo un radio se indica en los casos en que la lesión en un dedo lo hace funcionalmente deficiente o inútil, o en los casos es que no se puede tratar mediante otra alternativa quirúrgica, tales como infecciones avanzadas, tumores o lesiones isquémicas. También se considera el tratamiento de elección para las lesiones por avulsión de todo el dedo anular (lesiones por degloving).

Este tratamiento ofrece resultados estéticos y funcionales muy satisfactorios para los pacientes.

