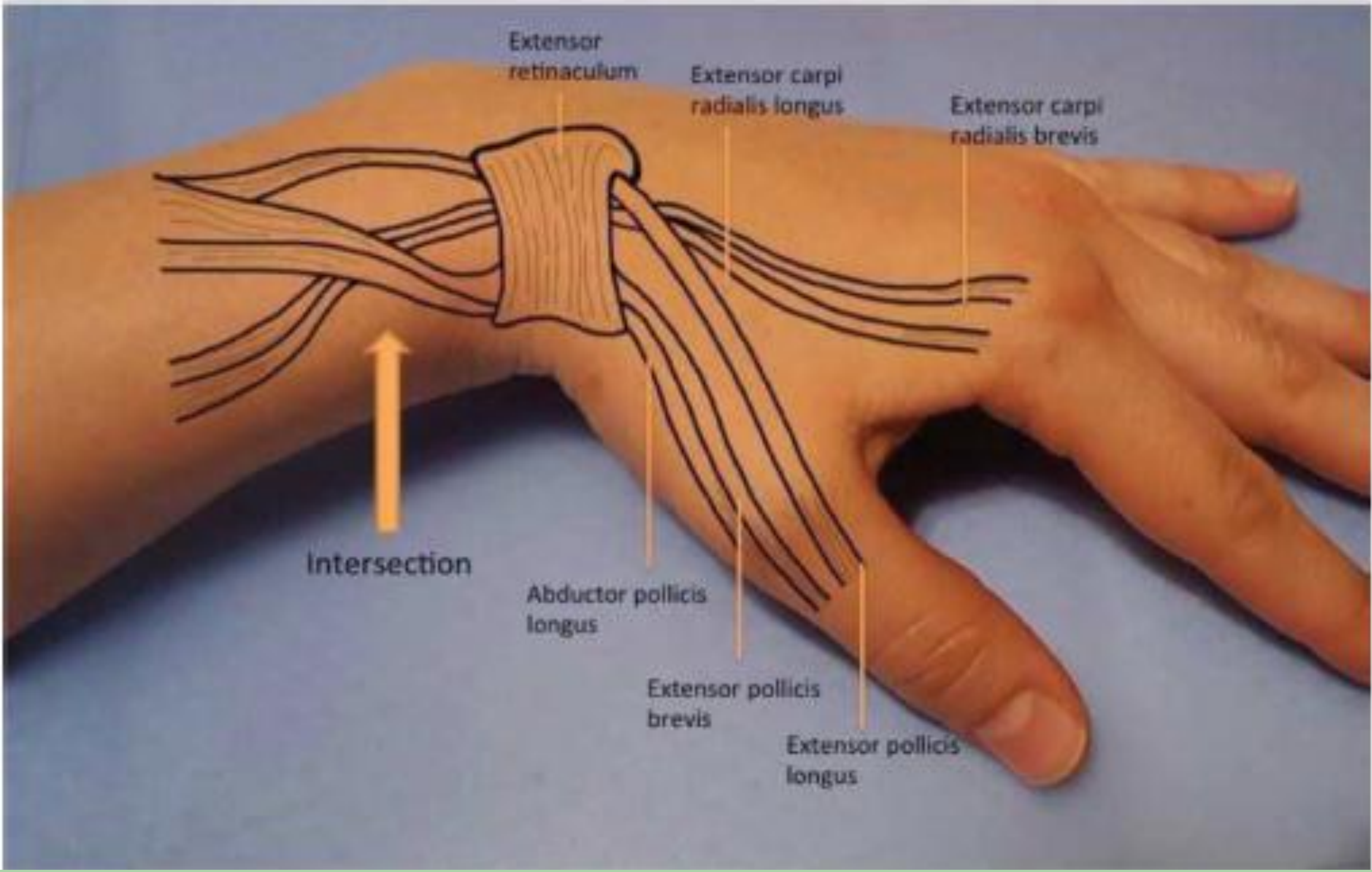


# NO ES DE QUERVAIN TODO LO QUE DUELE EN LA MUÑECA

GARCIA FUENTES, JORGE; RILLO LÁZARO, AGUSTIN; ROYO AGUSTÍN, MARIA; URGEL GRANADOS, ALEJANDRO CESAR;  
MUNIESA HERRERO, MARIA PILAR; CASTRO SAURAS, ANGEL.  
HOSPITAL OBISPO POLANCO (TERUEL)

## SINDROME DE INTERSECCIÓN DISTAL



**OBJETIVOS DEL ESTUDIO**

Descripción de un caso en nuestro medio del síndrome de intersección distal, que fue tratado y seguido posteriormente en nuestro servicio.

Paciente con inflamación y dolor en zona dorsal de muñeca de larga evolución

Ecografía y resonancia magnética compatibles con la normalidad

**MATERIAL Y MÉTODOS**

Liberación del segundo compartimento extensor mediante liberación del retináculo y sinovectomía

Inmovilización y posterior fisioterapia y rehabilitación

**RESULTADOS**

El paciente presenta en el momento actual buena evolución con desaparición parcial de la clínica previa, si bien presenta una mejoría incompleta con imposibilidad para retomar su actividad laboral.

Dolor en antebrazo distal atraumático de evolución progresiva

- Tendinitis de De Quervain
- Síndrome de intersección
- Muñeca de embarazada

Sintomatología del Síndrome de Intersección

- Inflamación en el lugar de intersección entre el primer y segundo compartimento
- Dolor a la extensión de muñeca y abducción o extensión del pulgar
- Crepitación

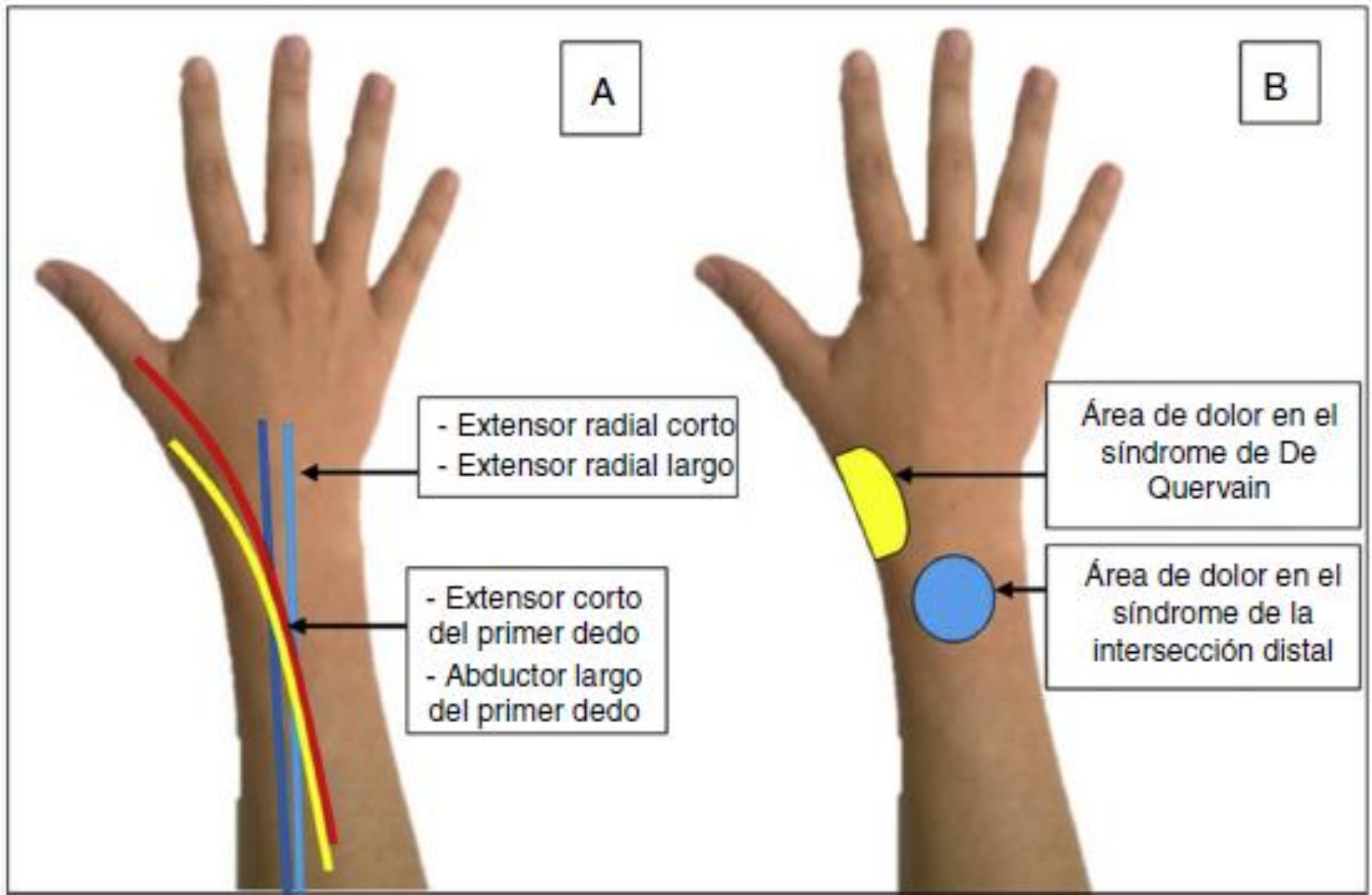
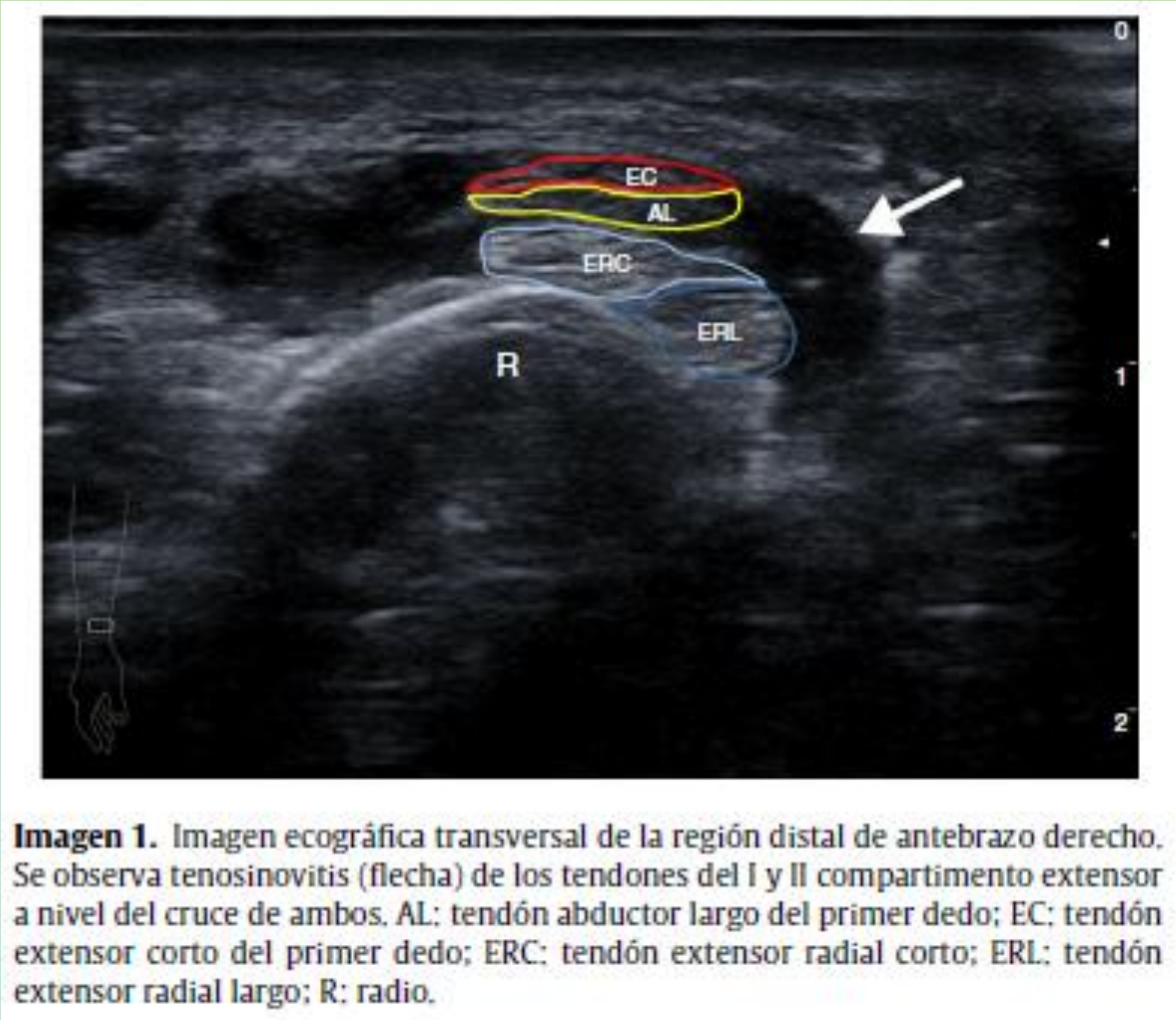
Tratamiento

- Reposo, frío y AINES
- Corticoides: Limitados a casos concretos debido a efectos secundarios
- Hidrodissección de tejidos: En estudio y ganando popularidad

Patología infradiagnosticada

Roce mecánico entre primer y segundo compartimentos del carpo

Sobrecarga laboral o deportiva



## BIBLIOGRAFÍA

- Hongsmatip P, Smitaman E, Delgado G., Resnick D.L. Flexor carpi radialis brevis: a rare accessory muscle presenting as an intersection syndrome of the wrist. Skeletal Radiol. 2018;48(3):457-60.
- Pijoán Moratalla C, et al. Síndrome de la intersección distal. Una causa poco frecuente de dolor en el antebrazo. Reumatol Clínica. 2017;
- Gil Santos L., Beltrán J.A., Barrios Pitarque C. Lesiones deportivas de la muñeca y mano. Arch Med Deporte. 2014;31(1):41-50.
- Wysocki,R.W., Biswas D., Byswas D.O. Injection Therapy in the Management of Musculoskeletal Injuries: Hand and Wrist. Oper Tech Sports Med. 2012;20(2):132-41.
- Plotkin B., Sampath S. C., Sampath S. C., Motamedi K. MR Imaging and US of the Wrist Tendons. Radiographics. 2016;36:1688-700.
- Skinner TM. Intersection Syndrome: The Subtle Squeak of an Overused Wrist. J Am Board Fam Med. 2017;30(4):547.
- Chauhan A., Jacobs B., Andoga A., Baratz M.E. Extensor Tendon Injuries in Athletes. Sports Med Arthrosc Rev. 2014;22(1):45-55.

