

TRATAMIENTO DE SINOSTOSIS RADIOCUBITAL POSTRAUMÁTICA MEDIANTE RESECCIÓN E INTERPOSICIÓN DE COLGAJO ADIPOFASCIAL. A PROPÓSITO DE UN CASO

López Palacios,C; Triviño Mayoral,V; Alarma Barcia,L; Velarde Garrido;D.

INTRODUCCIÓN

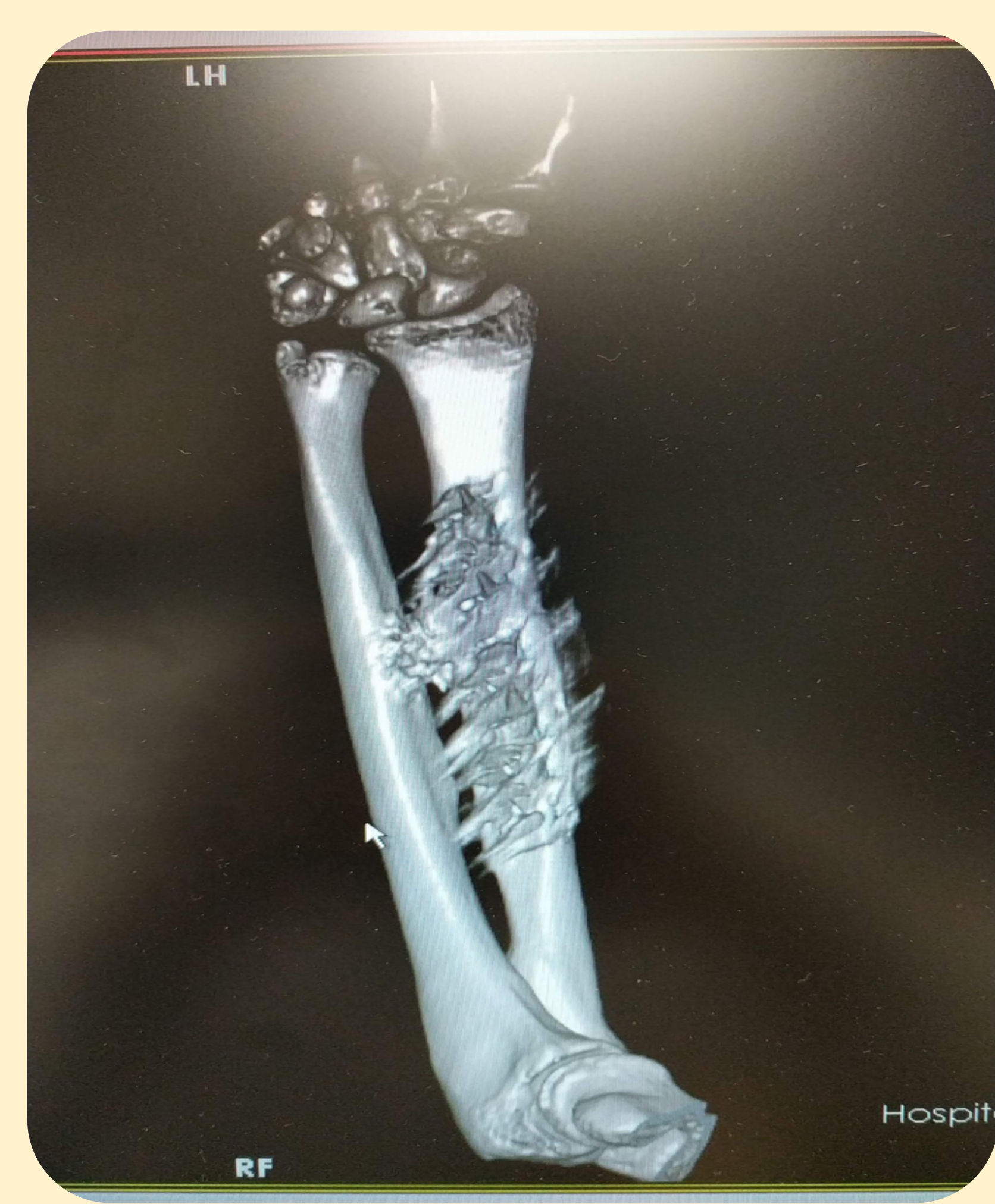La **sinostosis radiocubital** es una **complicación rara (0-9%)** y devastadora, provocando limitación en pronación- supinación. Se ha asociado a fracturas de cúbito y radio, osteosíntesis precaria y heridas afectando la membrana interósea. Las lesiones cerebrales se asocian a su recurrencia.El tratamiento es quirúrgico mediante exéresis de sinostosis, asociándose interposición de material sintético o biológico (injertos y colgajos) para prevenir recurrencia.

MATERIAL Y MÉTODOS

Paciente con **bloqueo pronación /supinación**.

Como antecedente de interés destaca politraumatismo **hace 6 meses** con hematoma epidural, fractura fémur proximal y **fractura-luxación de Galeazzi**, esta última tratada mediante reducción abierta y osteosíntesis con placa LCP-DCP.

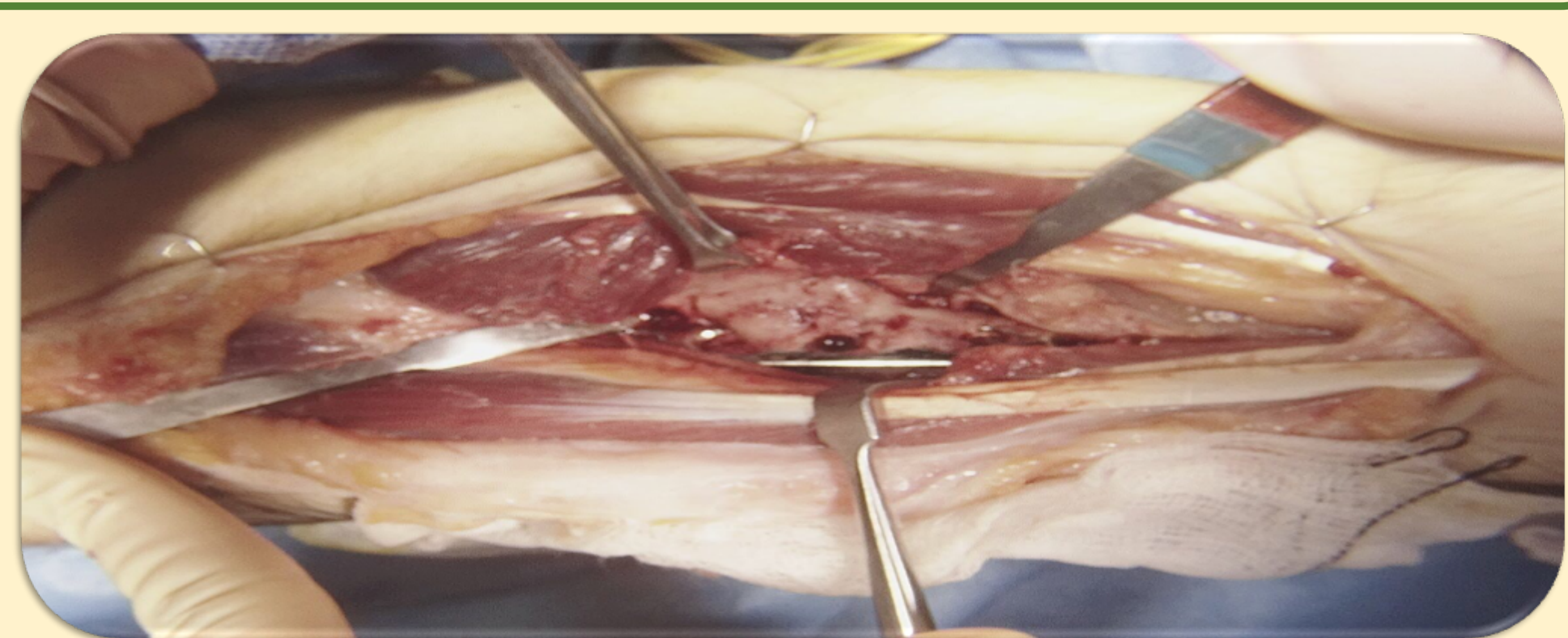
SINOSTOSIS RADIOCUBITAL



TRATAMIENTO EXÉRESIS+COLGAJO

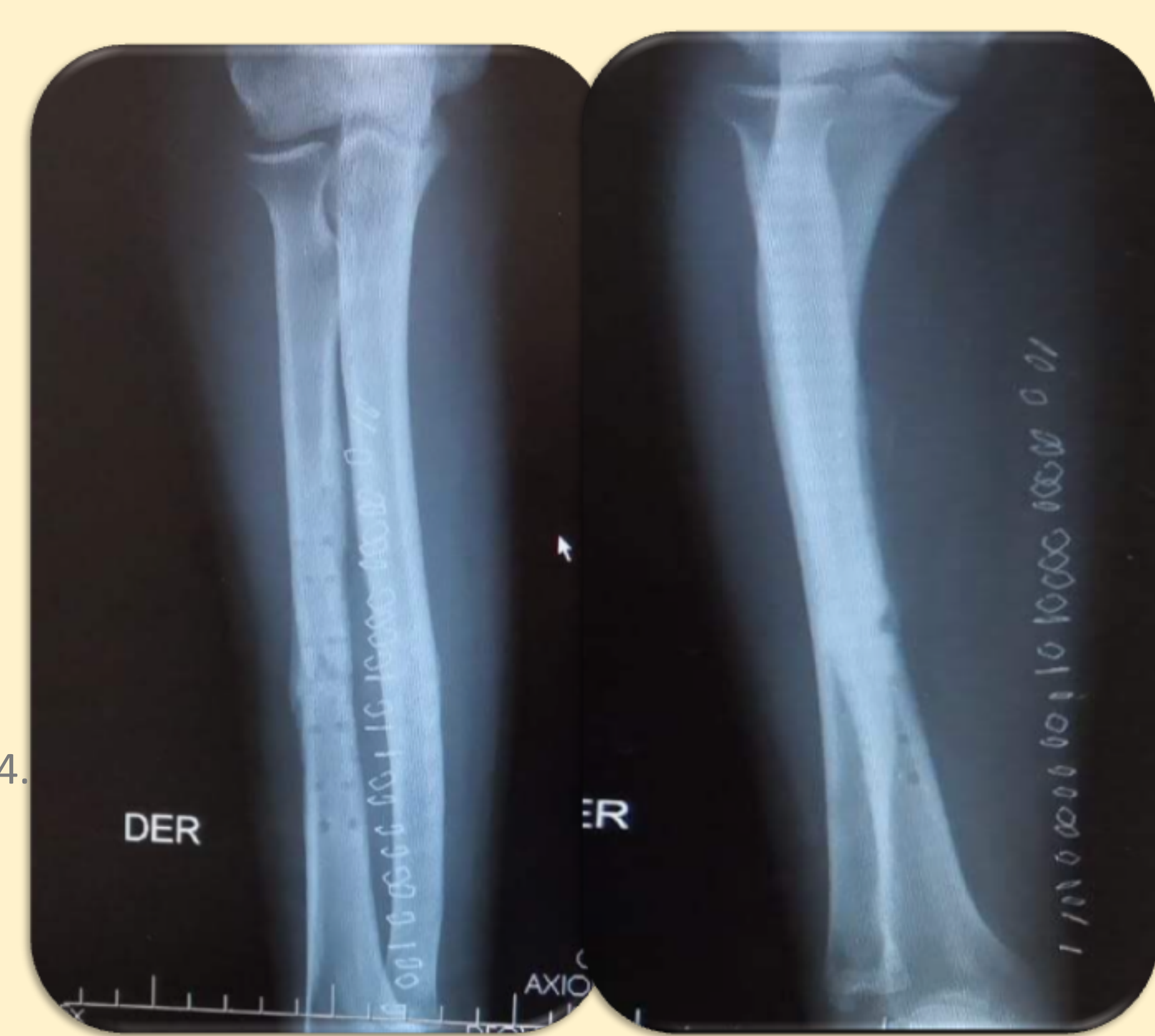Preparación de colgajo adipofascial dependiente de perforantes de arteria radia.
Liberación adherencias entre vientres musculares.
Extracción material de osteosíntesis. Exéresis sinostosis .

Aplicación de cera ósea en foco sinostosis.
Interposición colgajo adipofascial obtenido previamente aplicándolo de forma circunferencial sobre radio.



RESULTADOS

Tras 6 meses y con RHB inmediata tras cirugía , mantiene rango de movilidad y en los estudios de imagen no se observan exostosis ni calcificaciones heterotópica que puedan sugerir recidiva.



BIBLIOGRAFÍA

-1.Dohn P, Khiami F, Rolland E, Goubier JN. Adult post-traumatic radioulnar synostosis. Orthop Traumatol Surg Res. 2012 Oct;98(6):709-14. doi: 10.1016/j.otsr.2012.04.018. Epub 2012 Sep 19. Review. PubMed PMID: 23000035.

-2.Bergeron SG, Desy NM, Bernstein M, Harvey EJ. Management of posttraumatic radioulnar synostosis. J Am Acad Orthop Surg. 2012 Jul;20(7):450-8. doi: 10.5435/JAAOS-20-07-450. Review. PubMed PMID: 22751164.

-3.Pfanner S, Bigazzi P, Casini C, De Angelis C, Ceruso M. Surgical Treatment of Posttraumatic Radioulnar Synostosis. Case Rep Orthop. 2016;2016:5956304. doi:10.1155/2016/5956304. Epub 2016 Feb 8. PubMed PMID: 26977328; PubMed CentralPMCID: PMC4761660.