

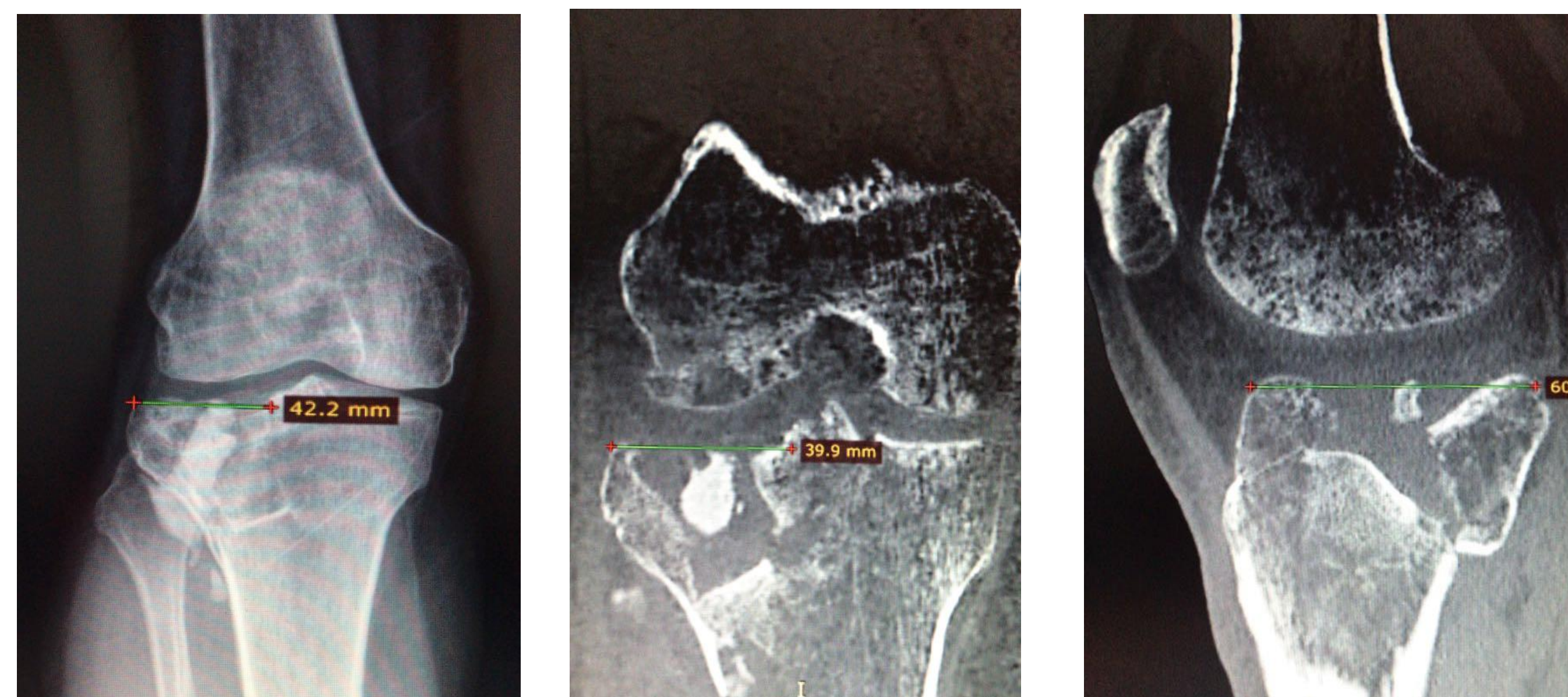
ALOINJERTO DE MESETA TIBIAL EXTERNA Y MENISCO EXTERNO

Autores: Javier Hernández Quinto, Eva María Vera Porras, Irene Negrié Morales, Carlos Navío Serrano, Juan Fernando Navarro Blaya, Fernando López-Navarro Morillo.

Hospital Universitario Virgen de la Arrixaca (Murcia).

INTRODUCCIÓN

Una de las causas más frecuentes artrosis del compartimento externo de la rodilla son las fracturas de meseta tibial (un 1-2% de todas las fracturas). En pacientes jóvenes están producidas por mecanismos de alta energía y comúnmente asocian importantes defectos articulares y valgo residual por hundimiento de la meseta externa. En estos casos, una osteotomía aislada puede ser insuficiente para resolver los defectos osteocondrales y corregir el eje mecánico.



OBJETIVOS

Varón de 34 años con antecedente de fractura de meseta tibial externa hace 4 años tratado mediante relleno con cemento del defecto tibial proximal. A la exploración presenta dolor en compartimento femorotibial externo a la palpación, sin genu-valgo postraumático.

MATERIAL Y MÉTODOS

La telemetría confirma el NORMOEJE, El TAC muestra un hundimiento de la meseta tibial externa de 1,58 cm. La paciente es diagnosticada de artrosis postraumática femorotibial externa como secuela de la fractura de meseta tibial

RESULTADOS

En quirófano es tratada mediante trasplante de aloinjerto criopreservado de meseta tibial externa y menisco externo y mosaicoplastia en cóndilo femoral externo. El aloinjerto de meseta se fija mediante 2 tornillos a la metáfisis tibial proximal. El protocolo postquirúrgico incluye movilidad 0-90° durante 6 semanas y descarga 3 meses.

CONCLUSIONES

El aloinjerto de cartílago articular es útil en el manejo de lesiones condrales y osteocondrales importantes, además de ser de utilidad para restaurar hueso comprometido, como es el caso de un hundimiento en una fractura de meseta tibial. Con lo que respecta a la artrosis postraumatica del compartimento femorotibial externo posterior a una fractura de meseta tibial, ciertos estudios aconsejan el uso de osteotomías varizantes de fémur en combinación con aloinjerto de meseta tibial externa, teniendo éstos muy buenos resultados clínicos, así como importantes retrasos en la necesidad de una artroplastia total de rodilla en la mayoría de los pacientes.

