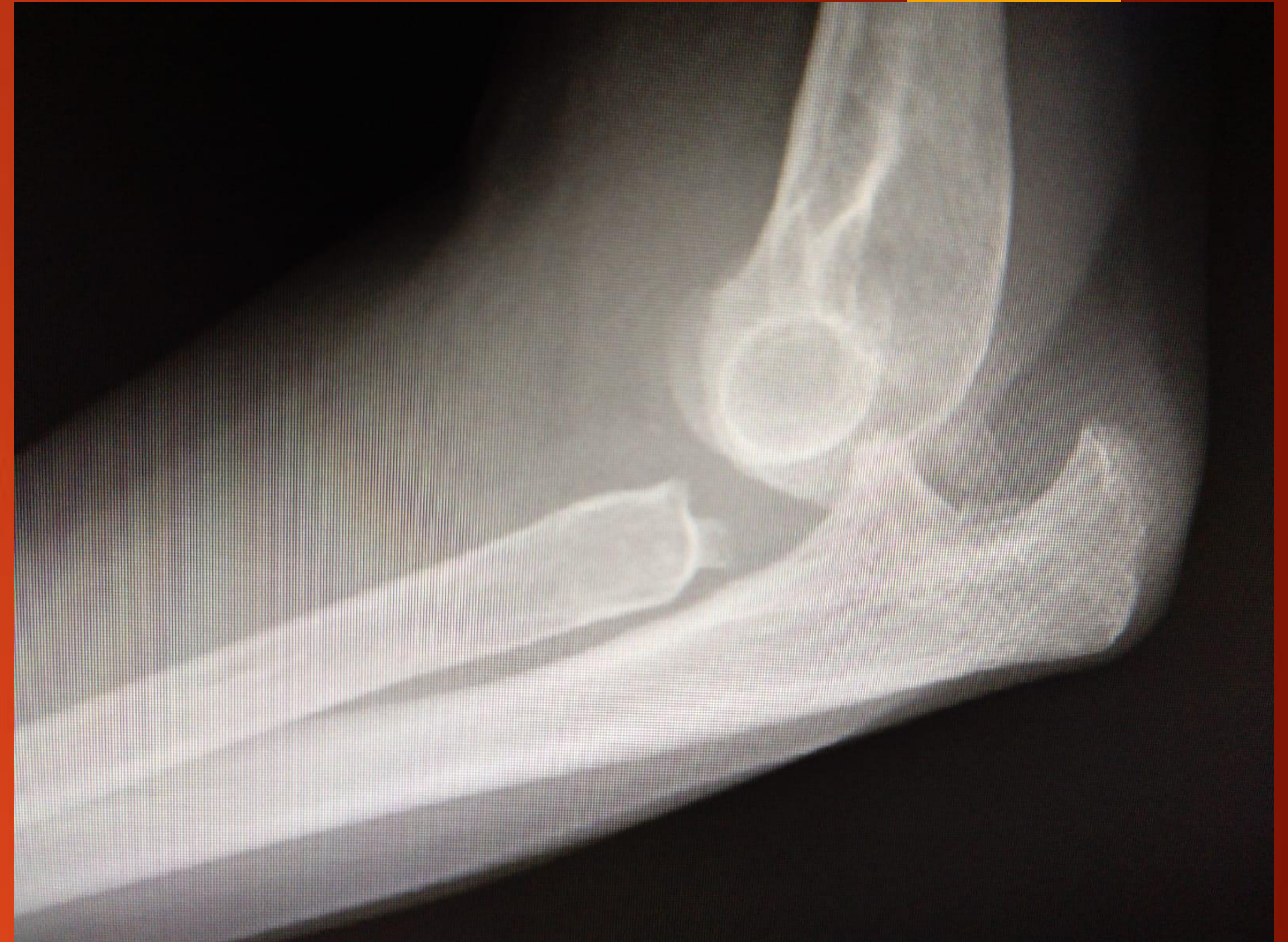

LUXACION INVETERADA DE CODO

INTRODUCCION

La luxacion de codo inveterada, es una entidad poco frecuente en los pacientes adultos, la literatura señala que está probado que se presentan datos de inestabilidad importante en la articulación dañada, por lo que es más difícil realizar una plastia de ligamentos y generalmente se presentan fracturas osteocondrales. También se observaron cambios importantes radiográficamente en las evaluaciones subsecuentes de los pacientes, encontrándose que en pacientes pediátricos no se presentaron datos degenerativos en la articulación, en cambio en los pacientes adultos sí se observaron con una progresión importante como lo muestran publicaciones médicas

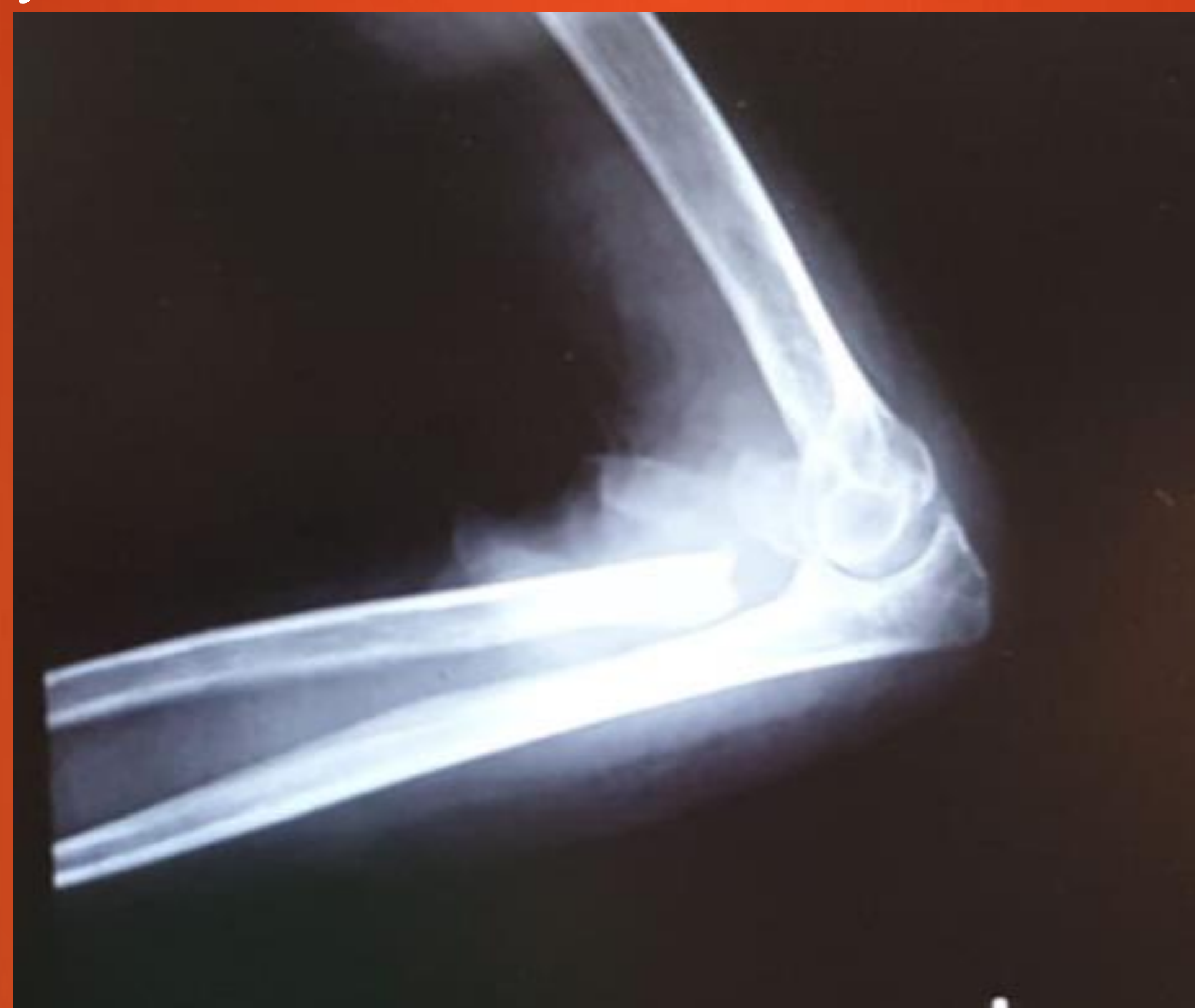

OBJETIVOS

demostrar nuestra experiencia, en el caso que se expone, mediante in cirugía abierta + una plastia con ligamentos peroneos, (banco de tejidos)

MATERIAL Y METODO

paciente mujer que presento una fractura de cupula radial, 3 años antes, acude al servicio de urgencias, por presentar una luxación inveterada de codo izq. de 12 meses de evolución, por lo que se realiza una cirugía abierta, donde primero de realiza una ligamento plastia, con varios túneles, se realiza una plastia olecrano, humeral, en dirección vertical, ademas una reconstrucción de la parte interna del codo, con 2 fasciculos, durante la cirugía se realizan pruebas de estabilidad y movilidad, bajo escopia, se coloca una ortesis, con limitación para la extensión, por 2 meses, y posteriormente, manejo con rehabilitación



RESULTADOS

la paciente presenta una movilidad en extension de 120 º, y flexion completa, también presenta una perdida de fuerza, con buena movilidad

CONCLUSION

las luxaciones de codo es una patología, poco frecuente y de difícil manejo, la reconstrucción, ligamentaria, nos parece una técnica fiable, para casos como el que exponemos.

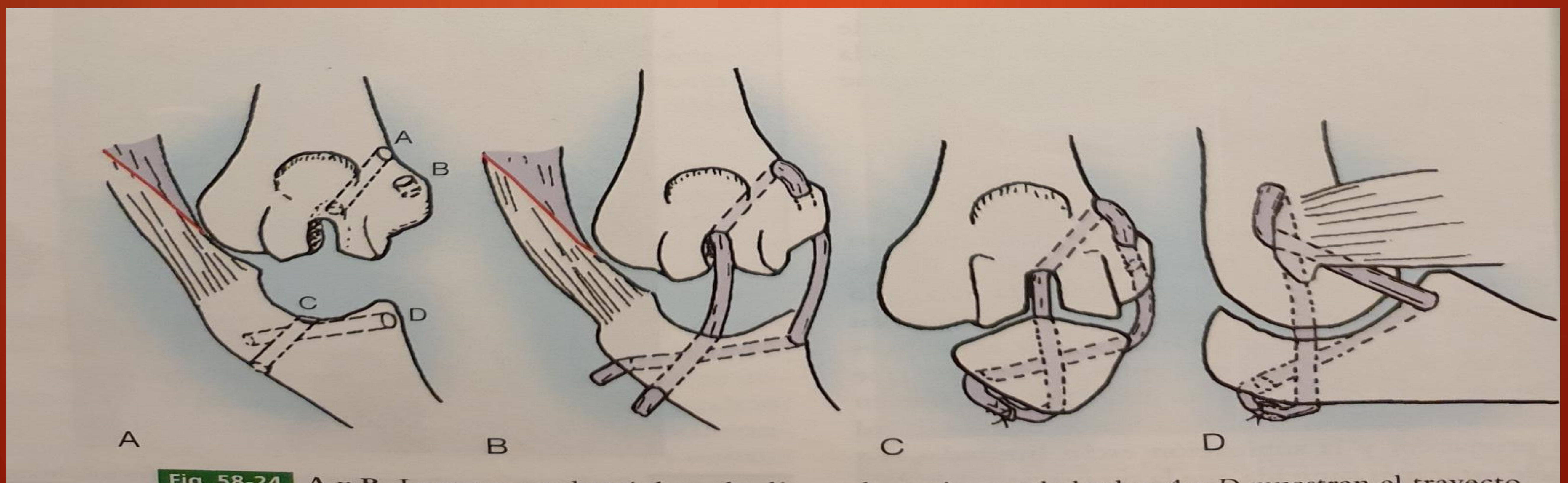


Fig. 58-24 A y B. La reconstrucción ligamentaria del codo. C y D muestran el travecto

