

GANGLIÓN GIGANTE EN HOMBRO COMO MANIFESTACIÓN INICIAL DE ROTURA MASIVA DE MANGUITO DE ROTADORES. A PROPÓSITO DE UN CASO.

INTRODUCCIÓN

Los gangliones de la articulación acromio-clavicular (AC) pueden presentarse como una **manifestación rara** de la **rotura masiva de manguito** de rotadores en el hombro. Es importante comprender la relación existente entre la articulación AC y el manguito de rotadores para un correcto abordaje. El **tratamiento del ganglión sin reparación** concomitante de la patología de manguito, está asociado a **altas tasa de recurrencia** del mismo.

MATERIAL Y MÉTODOS

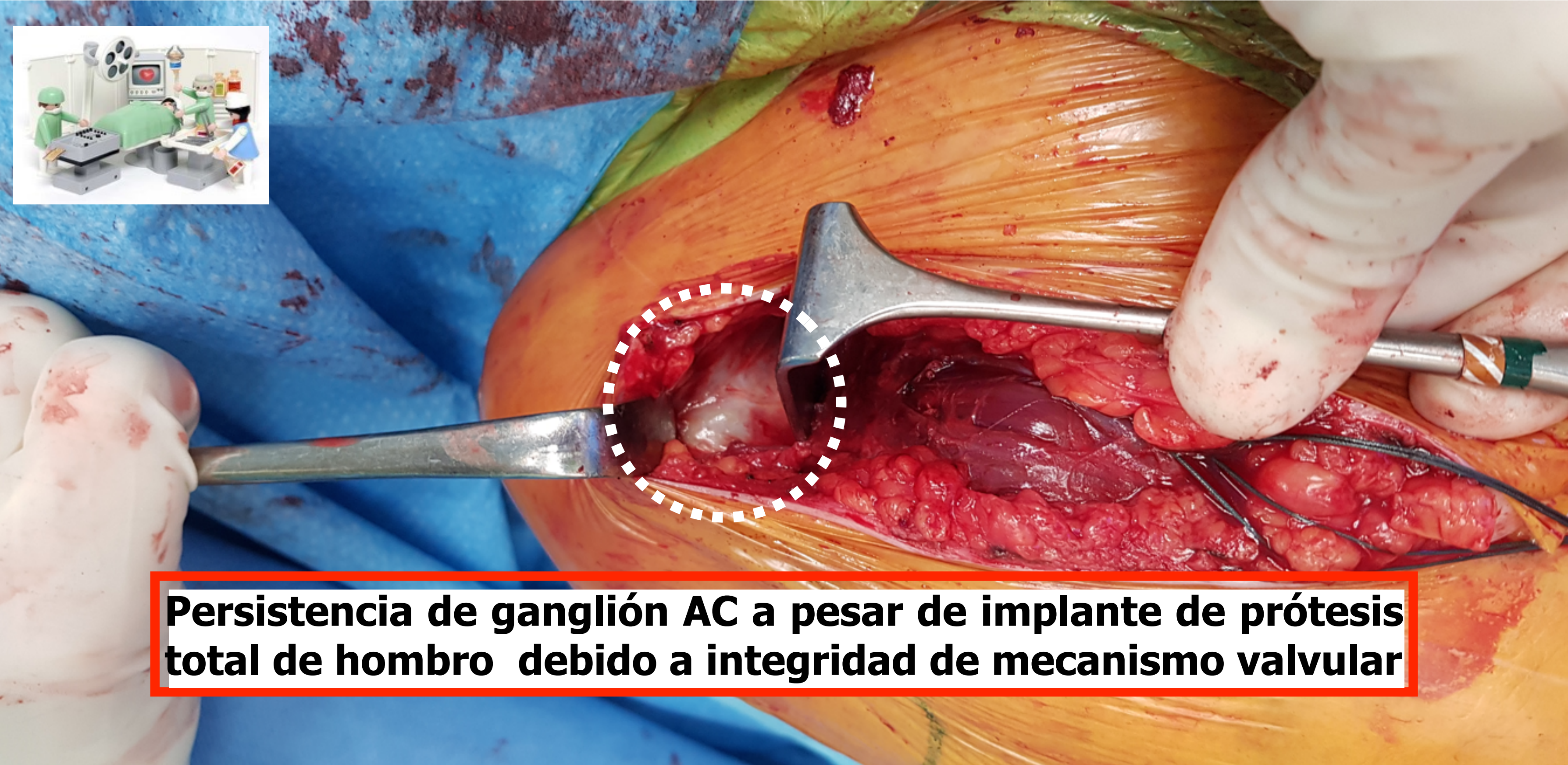

81 años

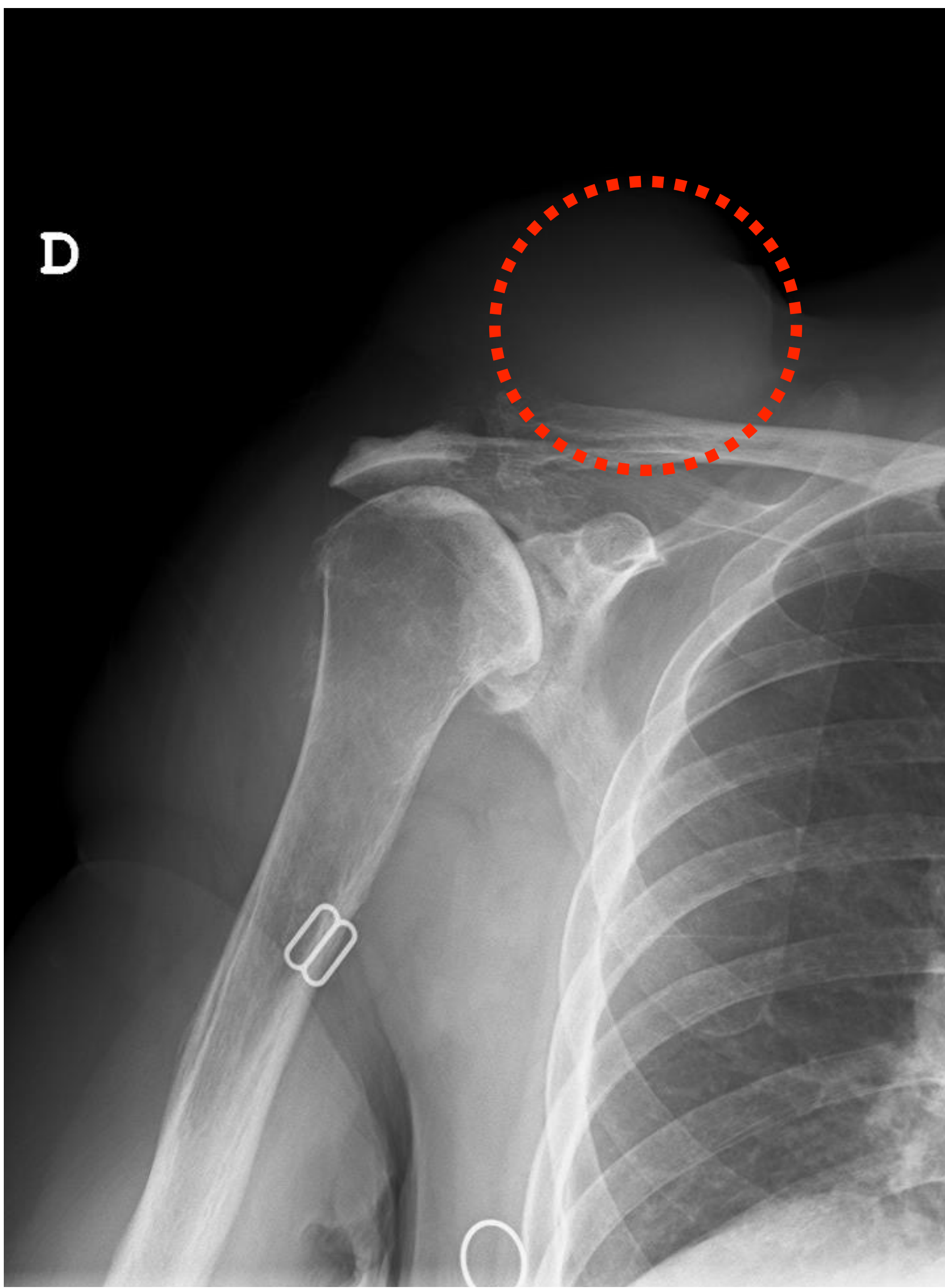
Diestra. Ganadera
No AP's de interés
No traumatismo

Motivo de consulta: Bultoma hombro derecho gigante + Dolor incapacitante EVA 9/10

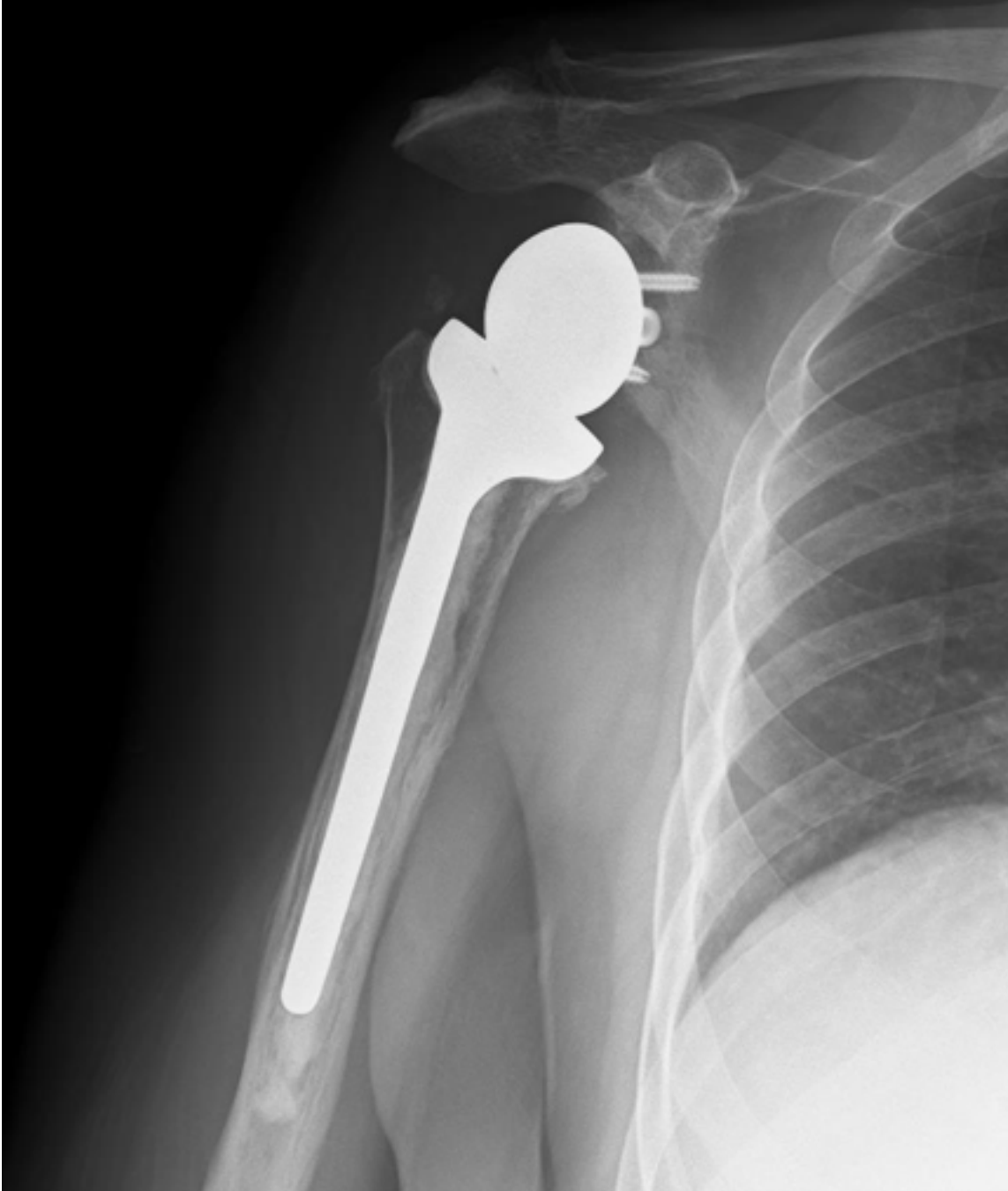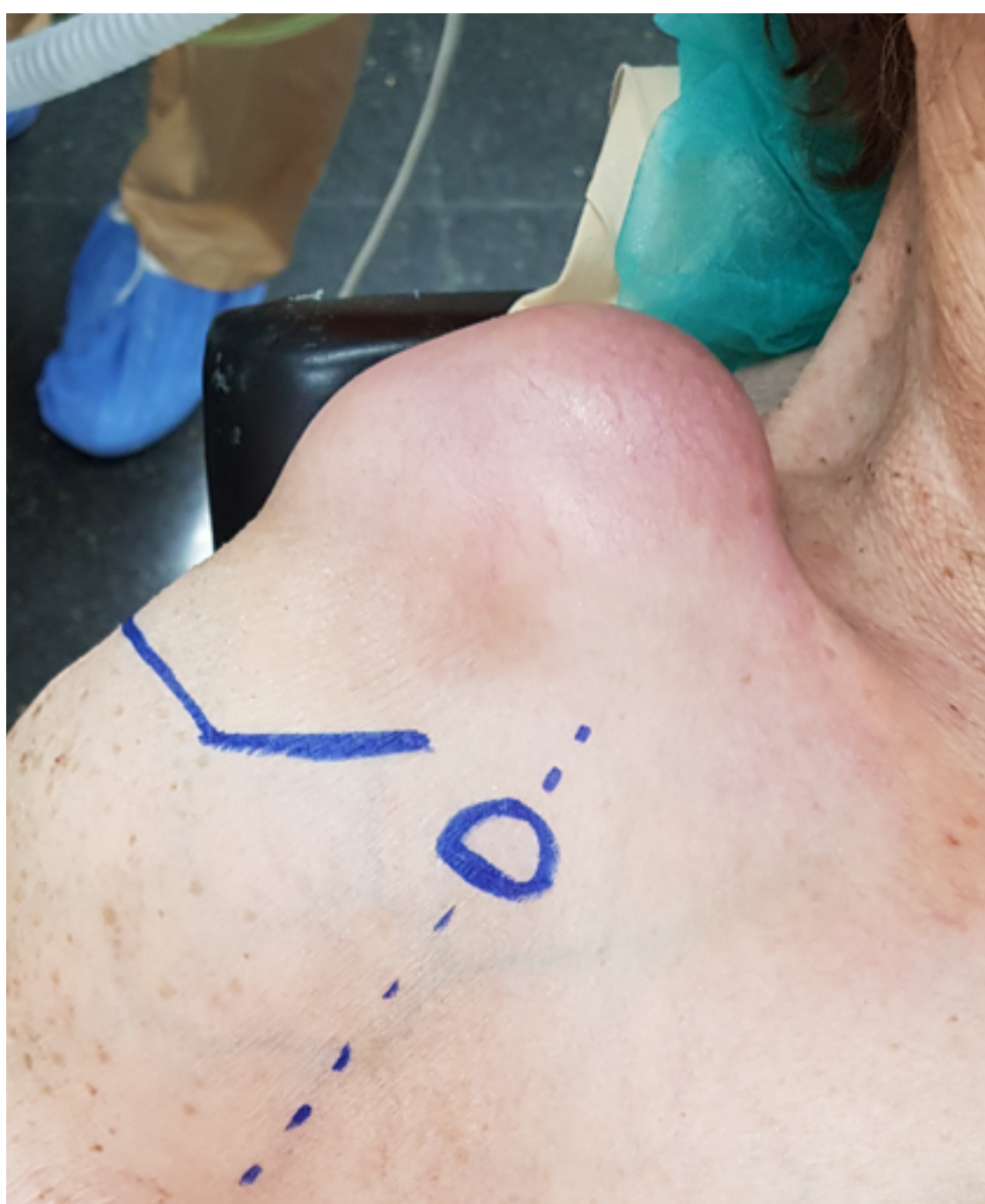RMN/ECO: Masa quística de 8x5 cm en articulación AC, asociada a rotura masiva de manguito rotador con derrame articular marcado.



Persistencia de ganglión AC a pesar de implante de prótesis total de hombro debido a integridad de mecanismo valvular



PTH invertida Delta XTEND
Extirpación ganglión
Muestra intraQx AP y micro



RESULTADOS

El postoperatorio precoz transcurrió sin incidencias y fue dada de **alta al 6º día** de la intervención. La anatomía patológica confirmó la presencia de material quístico extraído del interior del ganglión. Tras 7 meses de seguimiento, la paciente no muestra complicaciones asociadas a la prótesis, **no existe recidiva del ganglión**, y la cicatriz presenta buen aspecto.

CONCLUSIONES

La presencia de un ganglión acromio-clavicular nos debe hacer sospechar una rotura masiva de manguito asociada. Debido al efecto valvular de llenado que se produce en la vía de comunicación entre la cápsula gleno-humeral y AC, el drenaje exclusivo del ganglión está asociado a altas tasa de recurrencia. Es necesario un abordaje integral de la patología del manguito y del ganglión para evitar recidivas.



JOSE ANTONIO FERNANDEZ-DIVAR SANCHEZ
PABLO GALINDO RUBÍN
FRANCISCO CUADRADO ABAJO
MONICA FERNÁNDEZ ÁLVAREZ
JUAN RODRÍGUEZ FERNÁNDEZ
CLAUDIA GALLEGO PALMERO

OBJETIVOS

Describir el caso clínico de una paciente con un ganglión gigante en el hombro asociado a rotura masiva de manguito de rotadores. Explicar la etiopatogenia del ganglión y la razón de su recurrencia si no se realiza abordaje integral de la patología asociada.

