

INTRODUCCIÓN

Presentamos dos casos clínicos de pseudoartrosis femoral con rotura del material implantado cuyo tratamiento quirúrgico ha incluido el sistema Reamer-Irrigator-Aspirator (RIA) y la proteína morfogenética ósea recombinante humana-2 (rhBMP-2).

El **SISTEMA RIA (Synthes®)** fue desarrollado para disminuir el riesgo de embolia grasa y necrosis térmica durante el fresado o enclavado de fracturas de huesos largos. Posteriormente, sus indicaciones se extendieron a la **obtención de autoinjerto óseo y de células madre mesenquimales** para favorecer la consolidación de fracturas.

La **rhBMP-2** se trata de una proteína osteoinductora que favorece la **diferenciación de células mesenquimales en células formadoras de cartílago y de hueso**.

MATERIAL Y MÉTODOS

Dos casos clínicos de nuestro hospital:

- **PACIENTE 1:** Mujer de 87 años con **fractura diafisaria de fémur izquierdo** tratada quirúrgicamente mediante reducción abierta + fijación interna con placa LISS (Synthes).
- **PACIENTE 2:** Mujer de 81 años con **fractura de tercio distal de fémur derecho** tratada quirúrgicamente mediante reducción abierta + fijación interna con placa NCB (Zimmer).

Durante el período de seguimiento, ambas pacientes son diagnosticada de **PSEUDOARTROSIS FEMORAL CON POSTERIOR ROTURA DEL MATERIAL DE OSTEOSÍNTESIS**. En la paciente 2 se llevó a cabo una cruentación del foco y aporte de aloinjerto de banco previo a la rotura del material de osteosíntesis, sin resultados satisfactorios.

En ambas pacientes se realizó:

- 1) Apertura del foco de pseudoartrosis y visualización **de material de osteosíntesis roto**. Se retira el material y se realiza desbridamiento, decorticación y retirada de fragmentos óseos desvitalizados.
- 2) Reducción de la fractura y utilización del sistema RIA para **fresado intramedular** y obtención de autoinjerto óseo.
- 3) Autoinjerto óseo obtenido.
- 4) Colocación **de clavo intramedular TFNA (Synthes)** tras fresado y visualización de zona de pseudoartrosis.
- 5) Colocación del **autoinjerto óseo** en el foco de pseudoartrosis.
- 6) Membrana de **rhBMP-2**.
- 7) Colocación de membrana de rhBMP-2 sobre foco de pseudoartrosis.

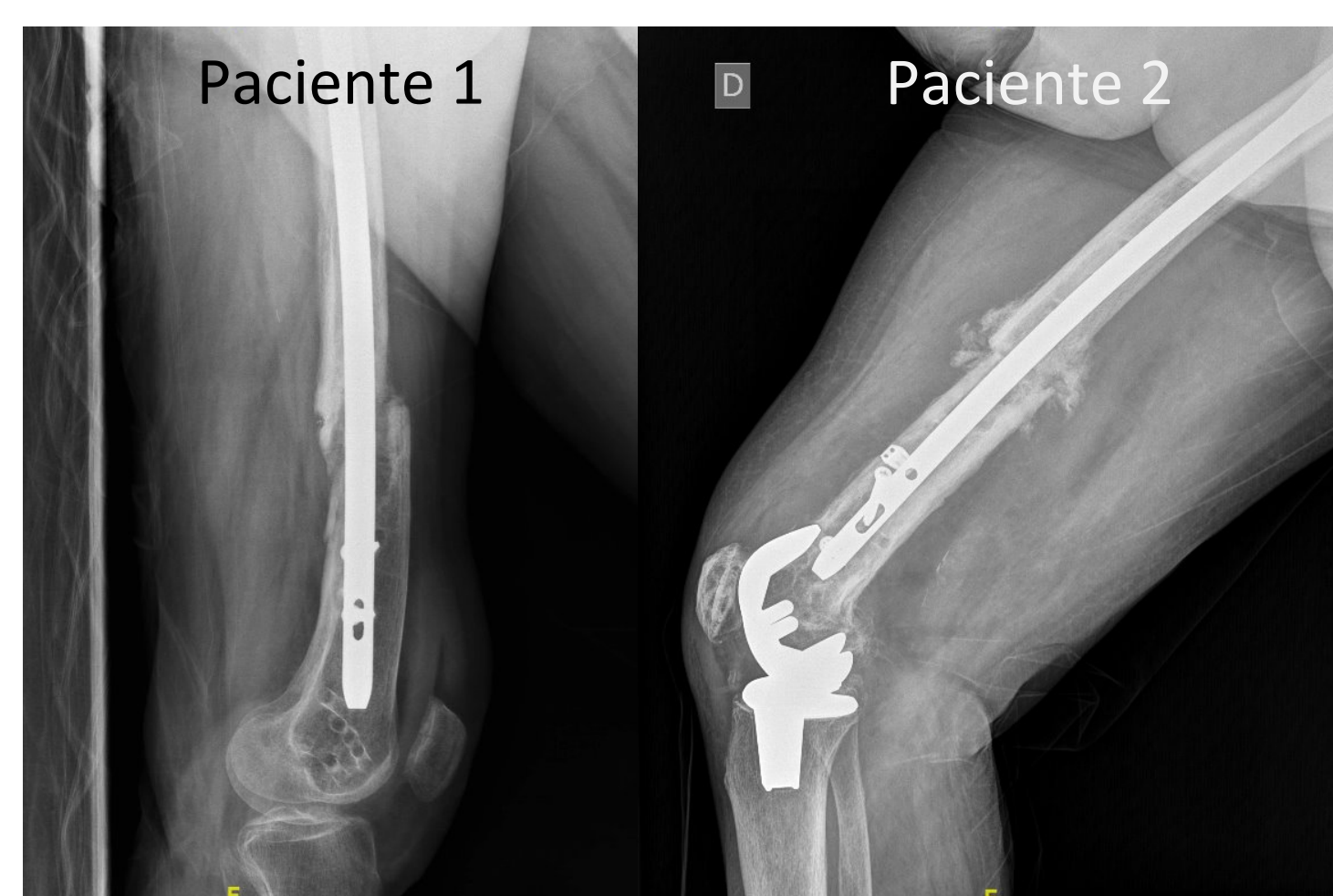
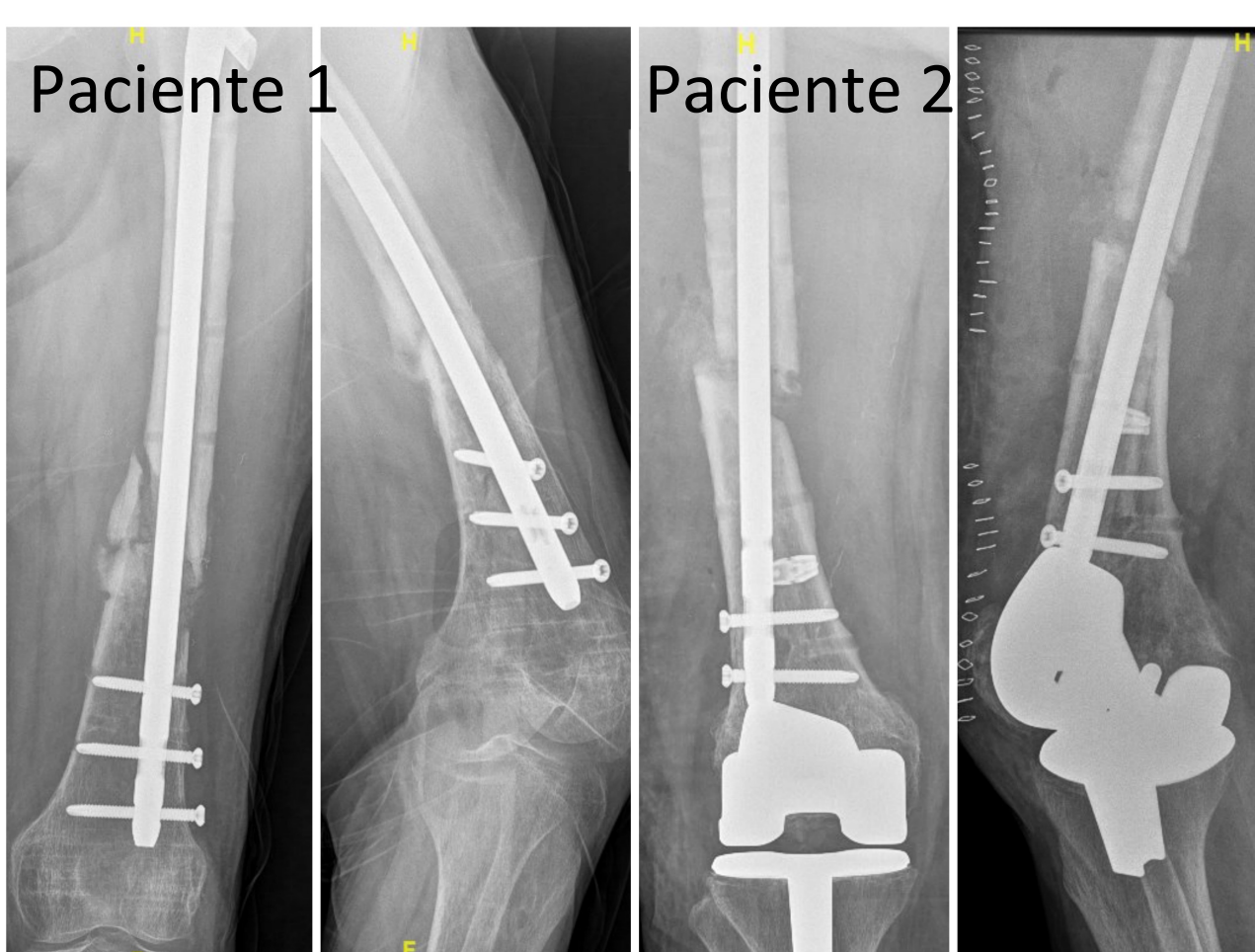
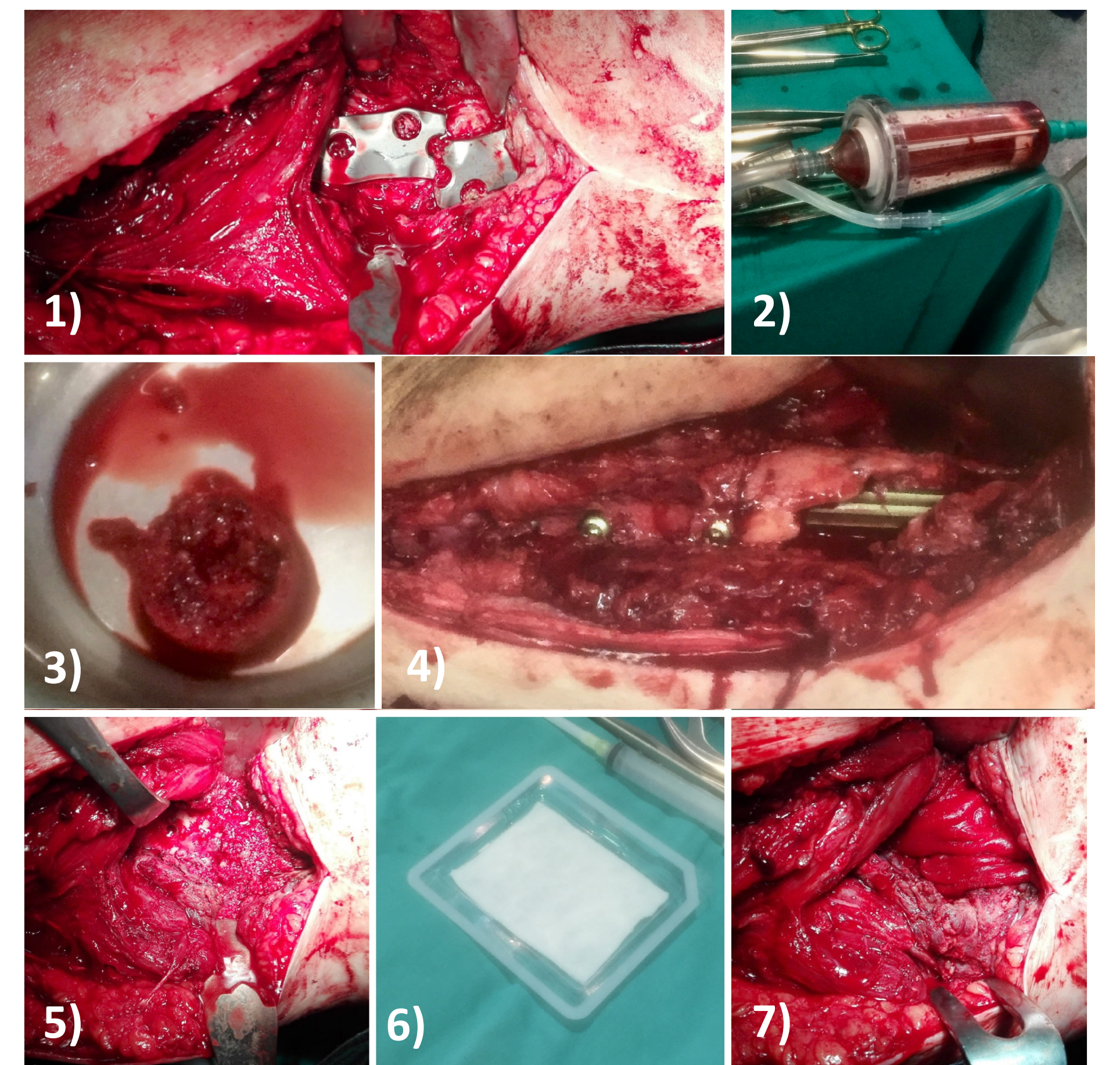
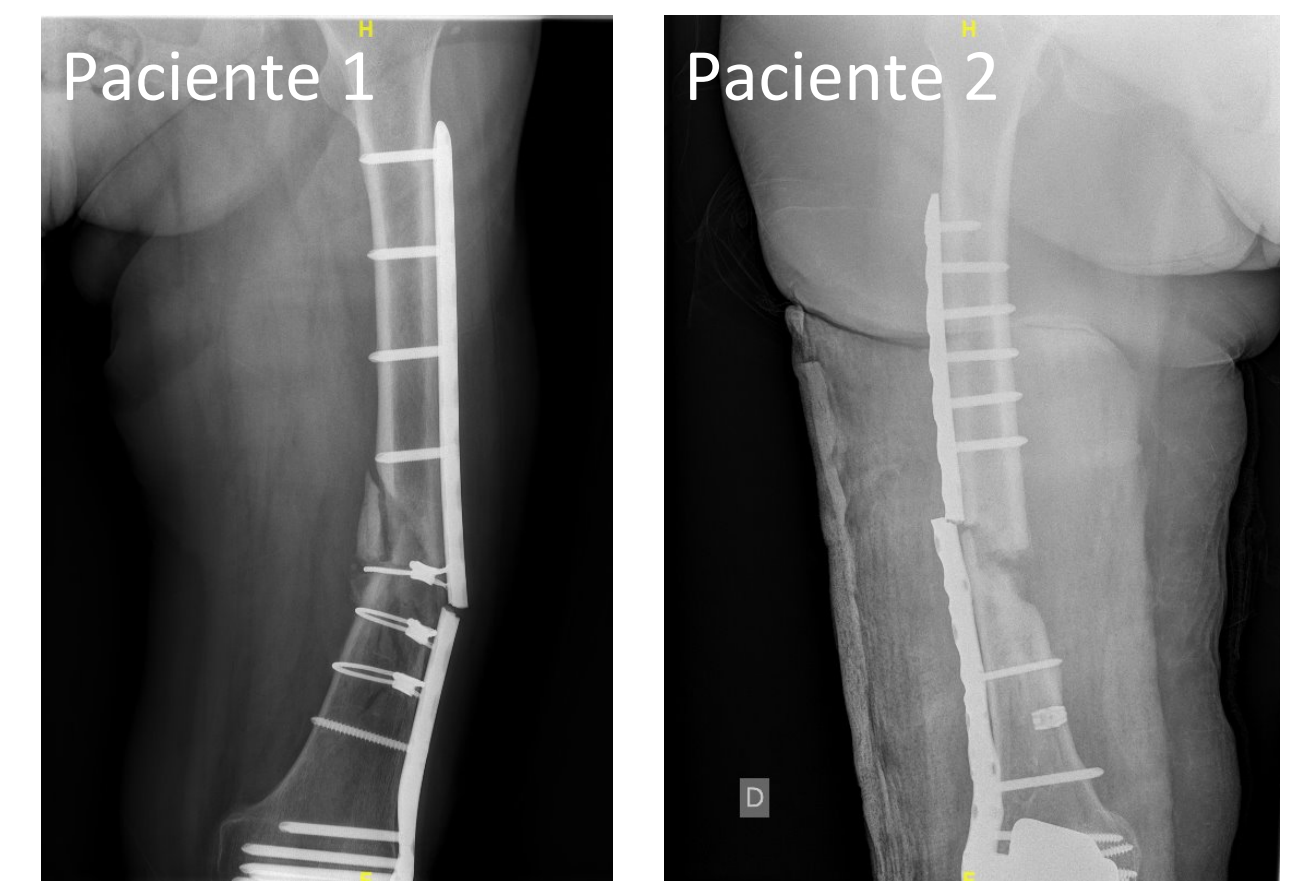
RESULTADOS

Postoperatorio inmediato:

En ambas pacientes se obtuvo una reducción satisfactoria del foco de fractura y una correcta fijación mediante enclavado endomedular con clavo TFNA.

Durante el seguimiento en CCEE :

- Disminución significativa del dolor
- Evolución favorable del foco de pseudoartrosis, objetivándose **signos radiográficos de consolidación** a los 4 meses tras la intervención.



DISCUSIÓN

- Mediante el **sistema RIA** se obtienen, a partir del fresado de huesos largos como el fémur, grandes cantidades de aspirado de médula ósea, el cual contiene **células precursoras mesenquimales con capacidad osteogénica**.
- Este sistema de obtención de médula ósea ha sido utilizado para el tratamiento de pseudoartrosis y defectos óseos segmentarios de huesos largos y ha demostrado ser un procedimiento seguro con menor morbilidad de la zona donante, en comparación con el injerto obtenido de cresta ilíaca.
- La **rhBMP-2** pertenece a la familia de las proteínas morfogenéticas óseas, las cuales actúan **como factores de crecimiento osteoinductores**: estimulan la producción de células conectivas y permiten su transformación en células osteoprogenitoras, pero necesitan de la presencia de estas células osteoprogenitoras para llevar a cabo su función.

CONCLUSIÓN

El autoinjerto óseo obtenido mediante el sistema RIA junto con la utilización de rhBMP-2 como material inductor de la formación de tejido óseo **podría representar una alternativa terapéutica eficaz para favorecer la consolidación de la pseudoartrosis femoral**.

BIBLIOGRAFÍA

- Dawson J, Kiner D, Gardner W, Swafford R, Nowotarski PJ. The reamer-irrigator-aspirator as a device for harvesting bone graft compared with iliac crest bone graft: union rates and complications. J Orthop Trauma. 2014; 28:584-90.
- Egol KA, Nauth A, Lee M, Pape HC, Watson JT, Borrelli J Jr. Bone Grafting: Sourcing, Timing, Strategies, and Alternatives. J Orthop Trauma. 2015; 29 Suppl 12:10-4.
- Hinsenkamp M, Collard JF. Growth factors in orthopaedic surgery: demineralized bone matrix versus recombinant bone morphogenetic proteins. Int Orthop. 2015; 39:137-47
- Cox G, Jones E, McGonagle D, Giannoudis PV. Reamer-irrigator-aspirator indications and clinical results: a systematic review. International Orthopaedics. 2011; 35:951-956
- Sagi HC, Young ML, Gerstenfeld L, Einhorn TA, Tornetta P. Qualitative and quantitative differences between bone graft obtained from the medullary canal and the iliac crest of the same patient. The journal of bone and joint surgery. 2012