

# Vías de abordaje en fractura-luxación de cadera: fracaso tras vía lateral de Hardinge

GONZÁLEZ BUESA, EDUARDO; PARDINA LANUZA, NOELIA; PUYUELO JARNE, IGNACIO; LAGA CUEN, CORAL; AGUIRRE ETXEBARRIA, AMAIA; RODRÍGUEZ ALONSO, CARLOS.

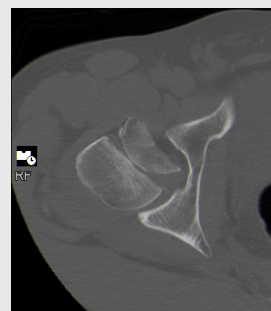
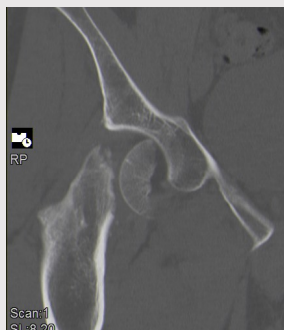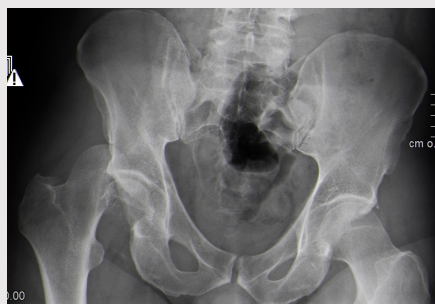HOSPITAL SAN PEDRO, LOGROÑO, LA RIOJA.

## INTRODUCCIÓN

No hay consenso establecido sobre el mejor tratamiento en casos de fractura-luxación de cadera en pacientes jóvenes dada la baja frecuencia de esta entidad. En cirugía conservadora, también hay controversia sobre si el abordaje debe ser anterior, posterior o lateral. La artrosis, la necrosis postraumática y las calcificaciones heterotópicas son las complicaciones responsables de una pérdida de la función de la articulación.

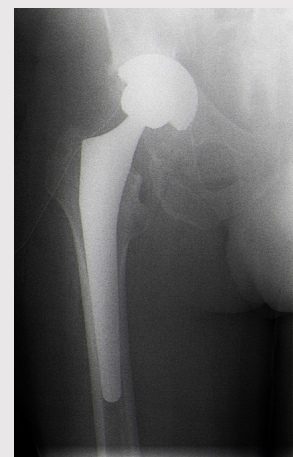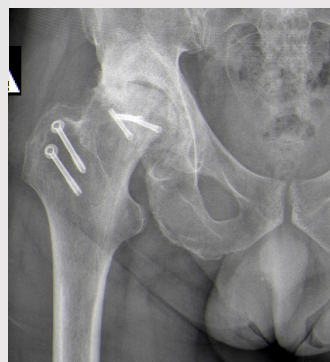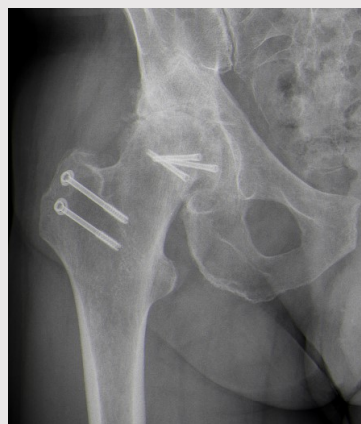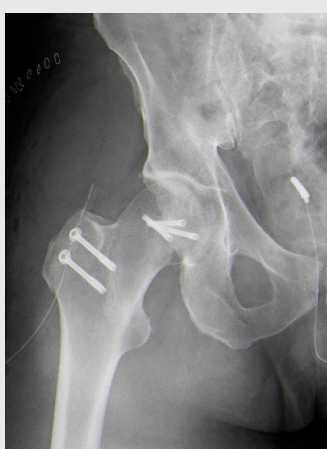## OBJETIVOS

Definir cuál es la mejor vía de abordaje para fracturas-luxaciones de cadera Pipkin tipo II para evitar la osteonecrosis de la cabeza femoral.



## MATERIAL Y METODOLOGÍA

Se presenta un caso de fracaso de osteosíntesis con tornillos a través de abordaje lateral con luxación segura de la articulación. Se trata de un paciente de 38 años que tras politraumatismo por accidente de tráfico sufre fractura-luxación de cadera derecha Pipkin tipo II. Tras intento de reducción cerrada precoz, se programa cirugía para reducción y osteosíntesis del fragmento con tornillos mediante abordaje lateral Hardinge modificado y luxación segura de la articulación mediante osteotomía de trocánter mayor. A partir del caso se realiza una revisión de la bibliografía actual.



## RESULTADOS

El resultado fue malo. El paciente relató dolor desde el postoperatorio precoz progresivamente invalidante pese a sucesivas infiltraciones intrarticulares, de modo que a los 24 meses de evolución se sometió a artroplastia total de cadera.

## CONCLUSIONES

En las últimas décadas, el abordaje posterior de Kocher-Langenbeck y luxación segura de la articulación siguiendo la técnica descrita por Ganz parece haberse convertido en el tratamiento de elección de estas fracturas para evitar la osteonecrosis de la cabeza femoral. Es la vía de abordaje que permite mejor visualización de la fractura. En cambio, es la que asocia mayores calcificaciones heterotópicas y requiere de cierta experiencia ya que debemos ser cuidados en proteger la rama profunda de la arteria circunfleja femoral medial al realizar la osteotomía del trocánter mayor. No hay descritos beneficios con el abordaje lateral de Hardinge modificado.

## REFERENCIAS

- Stannard JP, Harris HW, Volgas DA, Alonso JE. Functional outcome of patients with femoral head fractures associated with hip dislocations. Clin Orthop Relat Res. 2000 Aug;(377):44-56.
- Jiang YQ, Huang J, Guo WK, Lai B, Wang J, Liang CX, et al. Treatment of Pipkin type I and II femoral head fractures through modified Smith-Peterson approach and modified Hardinge approach-a case-control studies. Zhongguo Gu Shang. 2017 Jul 25;30(7):616-621.
- Tonneti J., Ruatti S., Lafontan V. Is femoral head fracture-dislocation management improvable: A retrospective study in 110 cases. Orthop Traumatol Surg Res.2010 Oct;96(6):623-31